

# Orbitadecompressie als behandeling bij Graves' ophthalmopathie



**dr. Sylvie Vandelanotte**

dienst Oogziekten

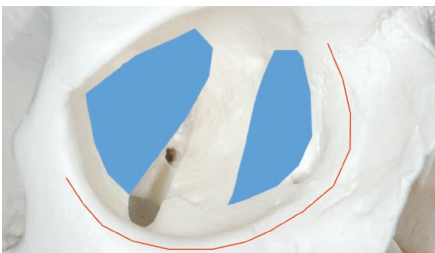
**prof. dr. Gwen Swennen**

dienst Mond-, Kaak- en Aangezichtschirurgie

De inflammatoire reactie van Graves' ophthalmopathie wordt negatief beïnvloed door roken en dysthyroïdie. Vandaar het belang van een rookstop en een snelle euthyroidie bij patiënten met de ziekte van Graves. Uit studies blijkt dat een radiojoodbehandeling van de schildklier een iets hoger risico geeft op verergering van de ophthalmopathie.

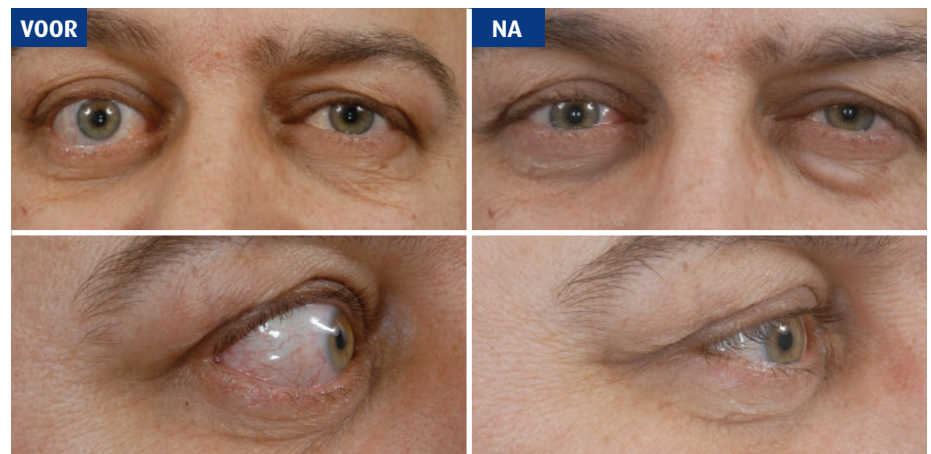
## Oogklachten en behandelingen

Extraoculaire spierzwelling resulteert in een verminderde oogmotiliteit, met diplopie (dubbelzien) als gevolg. Ook de levatorspier kan aangetast worden, wat leidt tot ooglidretractie. Wanneer de vetloge gezwollen is, wordt het oog naar voren geduwd (proptosis) en gaan de oogleden



Minimaal invasief maakt de arts paramediane defecten in de oogkas, via een transconjunctivale / transcaranculaire toegang. Belangrijk hierbij is dat het centrale deel van de orbitabodem behouden blijft om een laagstand van de bulbus te vermijden.

Patiënten met de ziekte van Graves kunnen Graves' ophthalmopathie ontwikkelen. In dat geval ontstaat een inflammatoire reactie ter hoogte van de orbitale weefsels waarbij de extraoculaire spieren en de vetloge opzwellen. Een orbitadecompressie biedt een oplossing voor de overlast die deze aandoening teweegbrengt.



Patiënt voor en na minimaal invasieve orbitadecompressie aan het rechteroog. Problematiek: functionele en esthetische last.

ook opzwellen. Het samenspel van deze factoren veroorzaakt zowel een functionele als esthetische last voor de patiënt.

De Graves' ophthalmopathie start met een actieve inflammatoire fase en dooft vervolgens uit. Dit proces kan soms twee jaar of langer duren. Zolang de patiënt zich in de inflammatoire fase bevindt, is een behandeling mogelijk met cortisone of door middel van radiotherapie van de orbita. Meestal is er in deze fase echter geen behandeling nodig. Men wacht dan tot de ophthalmopathie spontaan uitdooft. Wanneer de patiënt zich in de uitgedoofde fase bevindt, kan rehabilitatieve chirurgie worden

uitgevoerd als de patiënt dat wenst. De arts werkt in drie stappen, afhankelijk van de bevindingen:

- » In geval van proptosis voert de arts een orbitadecompressie uit. Hij verwijdert stukjes bot ter hoogte van de bodem, de mediale en de laterale wand van de orbita, zodat de intraorbitale inhoud kan uitpuilen in de omgevende sinussen. Zo kan het oog terug dieper liggen. Door de anatomische veranderingen in de orbita bestaat er een klein risico op het ontstaan of verergeren van diplopie.
- » Indien diplopie aanwezig is, kan de arts enkele maanden later een strabisme-ingreep verrichten.

» De laatste fase in de rehabilitatie is de ooglidchirurgie, met name een blepharoplastie of – bij ooglidretractie – een verlenging van de oogleden.

### Orbitadecompressie: wanneer aangewezen?

Er bestaan drie verschillende redenen voor het uitvoeren van een orbitadecompressie:

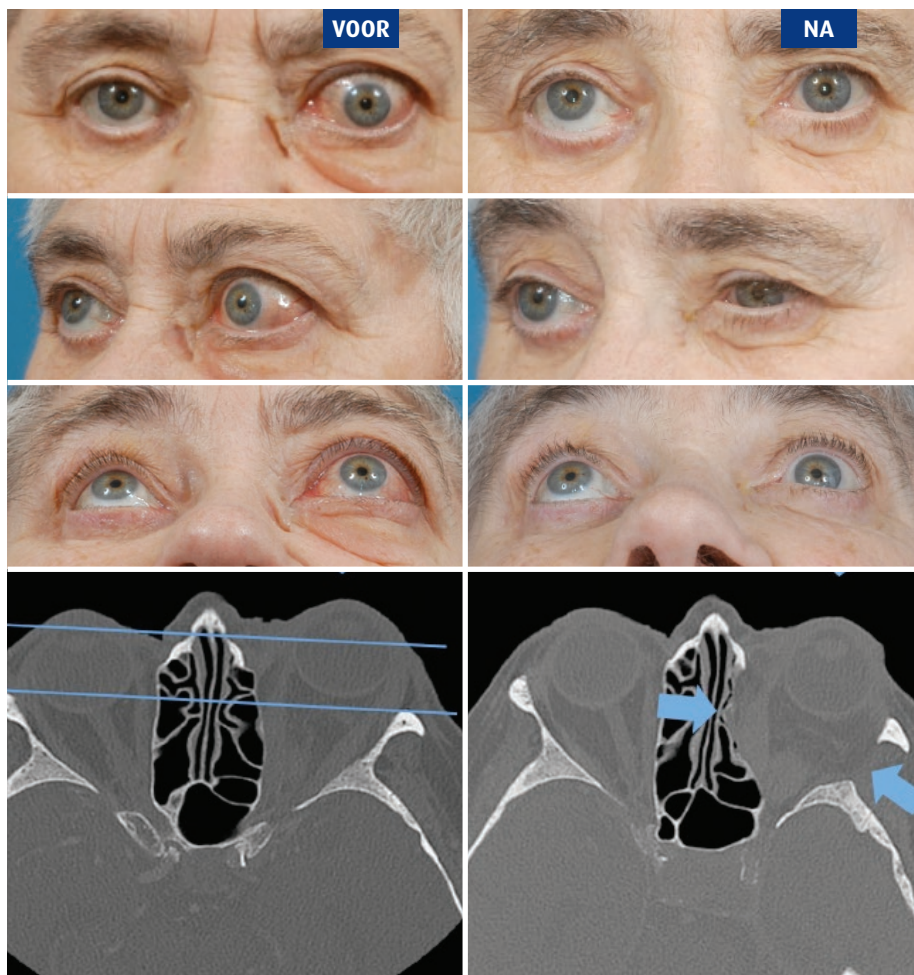
- » De eerste reden is functioneel. In geval van proptosis kan een ooglidsluitingsdefect optreden, met uitdroging van de cornea als gevolg. Patiënten ervaren veel pijn en zien minder goed wegens de droogte van het hoornvlies.
- » De tweede reden is esthetisch. Patiënten willen er zoals vroeger uitzien, toen het oog of de ogen dieper lagen.
- » De derde reden voor een orbitadecompressie is een sterke visusdaling, wanneer een compressie van de nervus opticus optrad door zwelling van de orbitale inhoud. Om de compressie te verminderen, dient de arts eerst een hoge dosis cortisone toe. Indien dit geen visusverbetering oplevert, is een dringende decompressie aangewezen. Dit is de enige indicatie waarbij men niet wacht tot de ophthalmopathie is uitgedoofd, maar zo snel mogelijk moet ingrijpen.

### Minimaal invasieve techniek in AZ Sint-Jan

Vandaag de dag is de techniek van de orbitadecompressie minder invasief en beter voorspelbaar dan vroeger. Het AZ Sint-Jan Brugge-Oostende AV past een gemodificeerde techniek toe voor minimaal invasieve orbitadecompressie.

Deze bestaat uit:

- » Minimaal invasieve toegang via een transconjunctivale incisie, die naar mediaal verlengd wordt door een transcarunculaire extensie.



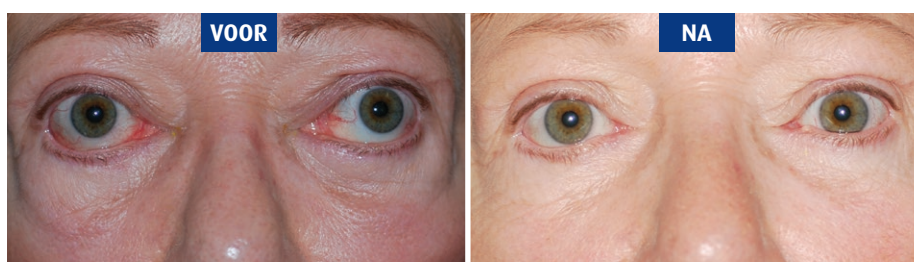
Patiënte voor en na semiurgente minimaal invasieve orbitadecompressie aan het linkeroog.  
 Problematiek: sterke visusdaling aan het linkeroog, resistent aan hoge dosissen cortisone.  
 Typische kenmerken: proptosis, oedeem, erytheem, conjunctivitis, cornea ulceratie en intense pijn.

Hierdoor zijn er geen zichtbare littekens.

- » Bilaterale paramediane decompressie van de orbitawand, waarbij het centrale deel van de orbitabodem behouden blijft. Hierdoor vermijdt men een laagstand van de bulbus bij de reductie van de proptosis.
- » Simultaan verwijderen van periorbitaal vet volgens Olivari.
- » Longitudinale incisie van de periorbita, zodat de orbitale

weefsels zijdelings kunnen uitpuilen in de iatrogene orbitadefecten. Postoperatief volgt een suspensie van het onderste ooglid ("Frost") en krijgt de patiënt een semicompressief verband voor 48 uur, waarna hij het ziekenhuis kan verlaten.

Een multidisciplinaire benadering is essentieel voor de behandeling van Graves' ophthalmopathie. Enkel zo bereikt men het best mogelijke resultaat. ■



Patiënte voor en na minimaal invasieve orbitadecompressie aan beide ogen.