Erfelijke **stofwisselingsziekten**

dr. Marc D'Hooghe
neuroloog-kinderneuroloog
campus Sint-Jan

De stofwisseling speelt een cruciale rol in het lichaam. Erfelijke aandoeningen kunnen stofwisselingsprocessen op zeer verschillende wijze verstoren. Hoewel de meeste metabole aandoeningen op zich zeldzaam zijn, vormen ze als geheel toch een belangrijke groep.

Wat zijn stofwisselingsziekten?

De vertering in het maagdarmstelsel maakt het voedsel kleiner, waarna de stofwisselingsprocessen in de lichaamscellen de voedingsstoffen (zoals eiwitten, koolhydraten, vetten, vitaminen en mineralen) verwerken. Stofwisselingsstoornissen ('inborn errors of metabolism') worden veroorzaakt door een defect enzym of soms door een defect transport- of structuureiwit. De ziekte ontstaat dan omdat het eindproduct onvoldoende of verkeerd wordt aangemaakt, omdat niet-omgezette tussenproducten zich opstapelen en/of omdat niet-omgezette tussenproducten via andere wegen schadelijke bijproducten vormen. De voornaamste groepen van stofwisselingsziekten omvatten koolhydraatstofwisselingsstoornissen, aminoacidopathieën, organische acidemieën, ureumcyclusstoornissen, vetzuuroxidatiestoornissen en carnitinedefecten, creatinebiosynthesedefecten, stoornissen van het sterolmetabolisme, stoornissen van het lipoproteïnemetabolisme, stoornissen van de porfyrinen en het heem, purine- en pyrimidinestoornissen, mitochondriale aandoeningen, lysosomale aandoeningen, peroxisomale aandoeningen, glycosylatiedefecten, metabole stoornissen van de sporenelementen en metalen, defecten van de vitaminen en cofactoren, en neurotransmitterstoornissen.

Erfelijkheid

Er zijn op heden ongeveer 600 erfelijke stofwisselingsziekten bekend. De meeste aandoeningen zijn zeldzaam, maar samen vormen deze toch een omvangrijke groep. Ze worden monogenetisch overgeërfd. Meestal gebeurt dit volgens een autosomaal recessief overervingspatroon, met name door een fout in hetzelfde gen op een niet-geslachtsgebonden chromosoom, zowel in de kopij van de vader als in de kopij van de moeder, met ¼ herhalingsrisico. Soms volgen ze een geslachtsgebonden overervingspatroon, doorgaans door een recessief gendefect op het X-chromosoom, met ½ herhalingsrisico voor jongens. Zelden kunnen ze ook volgens een autosomaal dominant overervingspatroon of door een spontane mutatie ontstaan.

Variabele ernst

Erfelijke stofwisselingsziekten bij pasgeborenen en jonge kinderen veroorzaken vaak aspecifieke verschijnselen zoals onvoldoende groei, verlaagd bewustzijn, algemene slapte, geelzucht of stuipen. De ernst verschilt naargelang de onderliggende metabole oorzaak. Af en toe kunnen de verschijnselen zeer snel optreden met onomkeerbare hersenbeschadiging of overlijden als gevolg. Ook intermittente ziekteverschijnselen komen voor, soms uitgelokt door een infectie of andere stressfactoren. Occasioneel nemen de verschijnselen slechts langzaam toe in de loop der jaren en wordt de diagnose pas op latere kinderleeftijd, in de adolescentie of op volwassen leeftijd gesteld.

Ziekteverschijnselen

In geval van acute ziekteverschijnselen bij een pasgeborene of een kind met verdenking op een metabool coma is dringend onderzoek naar hypoglycemie, hyperammoniëmie en ketoacidose aangewezen. Meestal wordt de patiënt dan na een eerste spoedbehandeling snel doorverwezen naar een universitair metabool centrum. In andere gevallen gaat het om intermittente of chronische/langzaam progressieve ziekteverschijnselen met minder specifieke, algemene symptomen (bv. anorexie, groeiretardatie, …) en dikwijls neurologische symptomen (bv. onverklaarde hypotonie, psychomotore retardatie, epileptische aanvallen, …). Bij verdenking op een erfelijke stofwisselingsstoornis is metabool onderzoek noodzakelijk.

Diagnostiek

De neonatale screening door de hielprik spoort op heden 11 aangeboren aandoeningen op: fenylketonurie en hyperfenylalaninemie, congenitale hypothyreoïdie, congenitale bijnierschorshyperplasie, biotinidase

Meer info beschikbaar in de azlink-app
Available on the App Store
Google play

deficiëntie, medium-chain acyl-CoA dehydrogenase deficiëntie, multiple acyl-CoA dehydrogenase deficiëntie, isovaleriaanzuuracidemie, propionzuur-acidemie, methylmalonzuuracidemie, maple syrup urine disease en glutaaracidemie 1.

Van de meeste stofwisselingsstoornissen wordt de diagnose pas na later onderzoek gesteld. Voor de diagnostiek is een nauwe samenwerking met een universitair metabool centrum noodzakelijk. Met de basisdiagnostiekbepalingen (metabole screening) wordt gezocht naar abnormale concentraties van normale metabolieten en/of afwijkende stofwisselingsproducten in bloed, urine en eventueel in lumbaal vocht. Als volgende stap kan een enzymonderzoek in bloedcellen of weefsels (veelal de huid of de spieren) worden verricht; soms kan het enzymdefect echter alleen in bepaalde weefsels (zoals de lever) worden gevonden. In een toenemend aantal gevallen kan genetisch onderzoek de oorzakelijke genmutatie opsporen en enzymonderzoek overbodig maken. Het vinden van een enzymdefect of een genetisch defect maakt een prenatale diagnostiek mogelijk.

Behandeling en genetisch advies

Vandaag de dag kunnen veel metabole aandoeningen behandeld worden met onder meer een dieet, bepaalde vitaminen/cofactoren, medicijnen, en soms enzymtherapie of beenmergtransplantatie. De behandeling en de opvolging worden meestal toevertrouwd aan een universitair metabool centrum. De universitaire centra voor medische genetica zorgen voor de genetische counseling, hetgeen uiteraard van groot belang is in geval van verdere kinderwens.

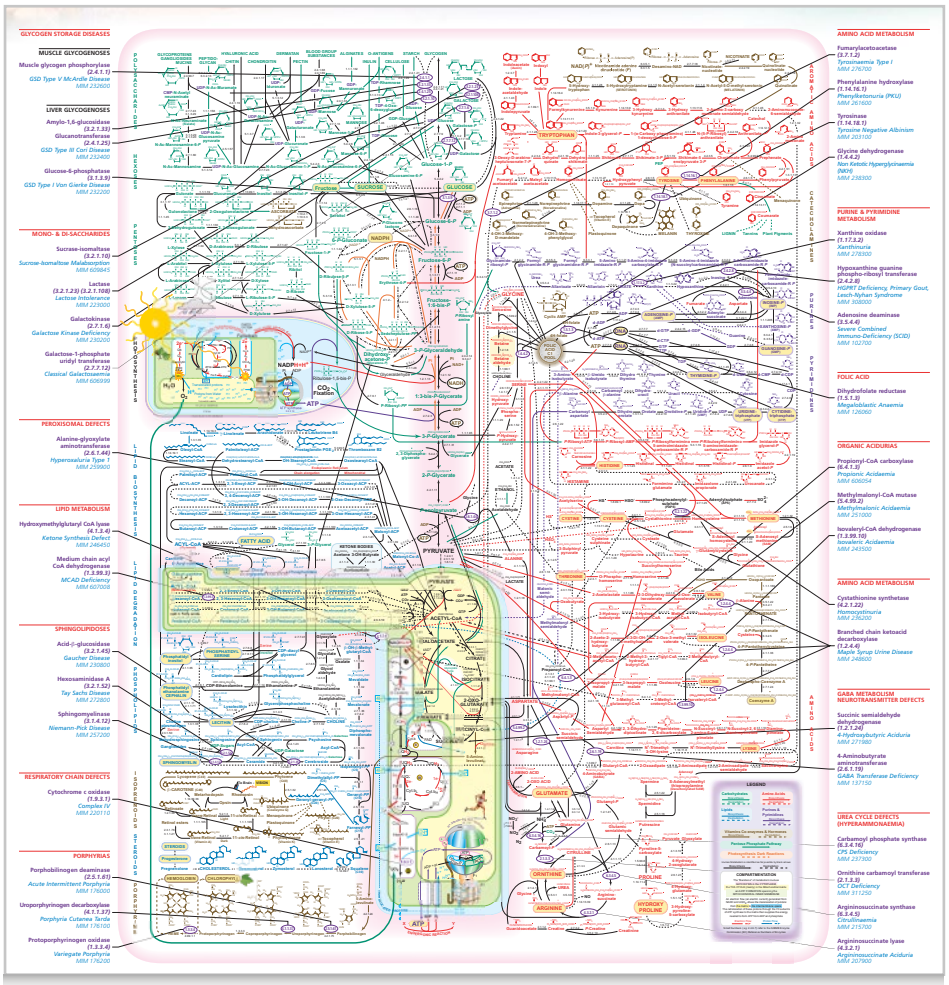

Dit diagram geeft een impressie van de zeer complexe biochemie m.b.t. stofwisselingsstoornissen.

Medical **mystery**

Oplossing

Meer info beschikbaar in de azlink-app

Available on the App Store

Google play

Dergelijke progressieve en diverse huidlaesies stemmen overeen met de verscheidene stadia van incontinentia pigmenti (IP of 'Bloch-Sulzberger syndroom'), een zeldzame neurocutane aandoening. Een huidbiopt toont een eosinofiele spongiose, verenigbaar met een vroeg stadium van IP. Genetisch onderzoek resulteert tevens in de moleculaire bekrachtiging van IP: het patiëntje draagt de exon 4-10 deletie in het IKBKG (NEMO)-gen op het X-chromosoom.

Hoewel een aantasting van het centrale zenuwstelsel niet behoort tot de criteria om aan de diagnose van IP te voldoen, wordt bij ongeveer 30% van de patiënten een afwijking ter hoogte van het centraal zenuwstelsel waargenomen. Dergelijke neurologische manifestaties zijn variabel qua ernst. IP kan ook gepaard gaan met oculaire abnormaliteiten. In casu toont de fundoscopie een maculair oedeem met multipele retinale bloedingen, net als een veneuze dilatatie met hier en daar het aspect van 'paternoster' venen.

Afwijkingen binnen het NEMO-gen leiden tot minstens twee pathofysiologische processen: enerzijds een toename van apoptose, en anderzijds een algemeen verhoogde inflammatoire respons. Ischemisch-inflammatoire vasculaire accidenten (microthrombi) lijken dus de basis te vormen van de neurologische en oftalmologische afwijkingen bij een neonatale presentatie van IP.

Acute neonatale encefalopathie met variabele huidletsels (vooral het lijnvormige erytheem is pathognomonisch) moet de huis- en kinderarts doen denken aan IP, en vergt een dringend neurologisch en oftalmologisch bilan. De prognose is somber: cerebrale letsels leiden meestal tot hardnekkige epilepsie (type hypsaritmie) en uiteindelijk progressieve microcefalie.

Voor meer informatie:

dr. Luc Cornette & dr. Alexandra Casaer
dienst Neonatologie
campus Sint-Jan

dr. Marleen Goeteyn
dienst Huidziekten
campus Sint-Jan