Minimaal invasieve voet- en enkelchirurgie: indicaties voor percutane technieken

dr. Patrick Deprez, dr. Farhad Tajdar en dr. Davy Hoste // *dienst Orthopedie – Orthoclinic Brugge, campus Sint-Jan*

Voet- en enkelchirurgie is een van de snelst evoluerende subdisciplines binnen de orthopedische heelkunde. De Minimaal Invasieve Technieken (MIT) hebben daar in grote mate toe bijgedragen en, gedeeltelijk of volledig, de klassieke open chirurgie vervangen. Er vallen twee MIT te onderscheiden: enerzijds de artroscopische (enkel)chirurgie en, meer recent, de percutane (voorvoet)chirurgie. Deze laatste is enorm geëvolueerd het afgelopen decennium.

Een voordeel van percutane chirurgie is een maximaal behoud van de weke delen rond de botstructuren, waardoor de verplaatsing van botfragmenten na osteotomie gecontroleerd blijft. De vroeger hinderlijke pinfixatie postoperatief is dan ook vervangen door een meer dynamisch corrigerend verband en/of taping (zie Fig. 1). Daarnaast is er postoperatief ook minder littekenvorming, gewrichtsverstijving, bloeding, zwelling en pijn. Percutane chirurgie vraagt evenwel specifieke opleiding, heeft haar leercurve en de uitvoering ervan kan enkel mits een specifiek instrumentarium.

PERCUTANE VOORVOETCHIRURGIE

Bij voorvoetchirurgie is realignatie en stabilisatie van de tenen heel vaak geïndiceerd. Hiervoor worden botprocedures (osteotomie, artroplastie ...) en/of wekedelenprocedures (pezen, kapsel) uitgevoerd. In essentie zijn deze procedures evenzeer in de klassieke open chirurgie als in percutane chirurgie in gebruik, maar de technische uitvoering verschilt. Kenmerkend voor de percutane aanpak zijn:

1) Mini-incisies waarlangs specifiek instrumentarium wordt ingebracht (zie Fig. 1 en 2).
2) Indirect zicht op de te opereren weefsels met fluoroscopische beeldversterker.

Zeer specifiek materiaal (boortjes, mesjes en motoren) is essentieel (zie Tabel 1). Bloedvat- en zenuwstructuren worden maximaal vermeden door mini-incisies te maken op strikt bepaalde anatomische punten met speciaal daartoe ontwikkelde wekedelensparende boortjes. Percutane chirurgie is vooral een technische evolutie, eerder dan een revolutie. Tegenwoordig wordt vaak hybride chirurgie toegepast die klassieke open technieken combineert met percutane.

INDICATIES VOOR PERCUTANE VOORVOETCHIRURGIE

Hallux valgus

Knookpijn bij een hallux valgus-afwijking is de frequentste indicatie binnen de voorvoetchirurgie. Er zijn wel 200 manieren ter realignatie van de hallux beschreven, alsook verschillende percutane technieken. De 'mini-open Chevron met percutane Akin'-procedure, wat een combinatie is van een mini-open metatarsaal osteotomie met aanvullend een percutane procedure op de eerste falanx, wordt in de Orthoclinic Brugge als standaardprocedure toegepast. Voordelen zijn een kleinere incisie en litteken en minder wekedelenschade. Vergelijkende studies tonen aan dat

Klassieke open chirurgie	Direct zicht op weefsels	Grotere incisie	Klassieke chirurgische instrumenten
Percutane chirurgie	Indirect zicht onder fluoroscopie	Strikt anatomisch bepaalde kleine mini-incisies	Percutane motoren (regelbare snelheid / torque) Percutane boortjes en mesjes

Tabel 1

minimaal invasieve hallux valgus-correcties minstens gelijkwaardige klinische en radiografische resultaten opleveren (zie Fig. 2).

Plantaire hyperpressie metatarsalgie
Pijn ter hoogte van de (plantaire) voorvoet bij langdurige belasting (= metatarsalgie) vindt zijn oorzaak in overdruk onder de metatarsaalkoppen bij het afrollen van de voet. Vaak ziet men onder één of meerdere metatarsaalkoppen eelt ontstaan. In veel gevallen is de voorvoet doorgezakt met diepstand en/of distalisatie van de centrale metatarsaalkoppen. Fysiotherapie en steunzoolbehandeling verhelpen veelal dit probleem. Operatieve correctie bestaat uit proximalisatie en elevatie van de metatarsaalkoppen door distale osteotomie. Naast de open techniek, de Weil-osteotomie, is eveneens percutane uitvoering mogelijk met een Distale Metatarsaal Mini-Invasieve Osteotomie (DMMO). Voordeel van de percutane techniek is opnieuw minder littekenvorming en postoperatieve verstijving in de tenen. Postoperatief kan de patiënt er bijna onmiddellijk op steunen mits vier weken corrigerend verband met verbandschoen (zie Fig. 3).

Hamertenen, klauwtenen en curly toe
Functioneel hinderlijke hamer- en klauwtenen verhelpen, kan chirurgisch door teenrealignatie met herbalancering van buig- en strekpezen, gecombineerd met beenderige verkorting op niveau van het gewricht of de falangen. De 'open PIP plastie' wordt als klassieke standaardingreep beschouwd, maar er is eveneens een percutane techniek mogelijk. Afhankelijk van de ernst van de afwijking worden één of meerdere falangeale osteotomieën en peesverlengingen of -secties voorzien. De plaatsing van pinnetjes wordt vervangen door corrigerend verband en dynamische taping. Naast het voordeel van kleinere incisies is ook de zwelling en postoperatieve functionaliteit beter beheersbaar. Correcte taping is wel essentieel. Ideale indicaties zijn soepele of semirigide hamertenen en 'curly toe'-afwijkingen, meestal van de vierde of vijfde teen (zie Fig. 4).

Bunionette/'Kleermakersknook'
Een zeer frequent voorkomende hinder lateraal op de voorvoet is de *tailor's bunion*. Het betreft een overdruk en/of irritatie ter hoogte van de vijfde metatarsaalkop, vaak in combinatie met spreidvoet.

Fig. 1. Percutane chirurgie: wekedelensparende stepcut-incisies en dynamisch verband nadien.

Fig. 2. Hallux valgus-correctie: mini-open Chevron met percutane Akin.

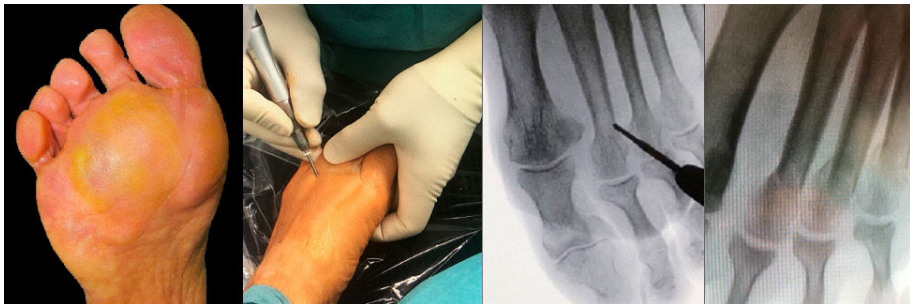

Fig. 3. DMMO: Distale Metatarsaal Mini-invasieve Osteotomie.

Fig. 4. 'Curly toe'-correctie.

Fig. 5. Percutane correctie tailor's bunion.

Fig. 6. Percutane exostoseresectie bij diabetische Charcot-voet.

De percutane osteotomie ter hoogte van de vijfde metatarsaalkop is een eenvoudige en elegante techniek om dit probleem te verhelpen.[1] De metatarsaalkop wordt losgemaakt, naar mediaal verplaatst en daar ter plaatse gehouden door corrigerend verband en eenvoudige sporttaping tot zes weken na de ingreep. Postoperatieve hinder is beperkt en onmiddellijke steunname is toegestaan daar dit de beenderige heling bevordert (zie Fig. 5).

Diabetesvoet

Gezien de vaak precaire neurovasculaire status en de vrees voor wondproblemen postoperatief, is een minimaal invasieve chirurgie te verkiezen bij diabetici met chronische voetulceraties door overdruk. Deze laatste valt vaak te verhelpen door percutane oprichtingsosteotomieën (cfr. DMMO) via kleine huidincisies. Ook hinderlijke exostosen kunnen percutaan worden weggefreesd, bijvoorbeeld bij gedeformeerde neuropathische Charcot-voet (zie Fig. 6).

Conclusie

Minimaal invasieve voet- en enkelchirurgie heeft als groot voordeel wekedelensparend te werken, wat de revalidatie en resultaten bevordert. Ze vereist wel specifieke chirurgische training en instrumentarium. Bij bepaalde pathologieën heeft deze de klassieke open chirurgie volledig vervangen. Percutane en open voorvoetchirurgie laat zich perfect combineren, wat leidt tot chirurgische optimalisatie.

REFERENTIES

[1] Molenaers B, Vanlommel J, Deprez P. Percutaneous hardware free corrective osteotomy for bunionnette deformity. Acta Orthop Belg. 2017 Jun;83(2):284-291

AUTEUR

dr. Patrick Deprez
dienst Orthopedie – Orthoclinic Brugge, campus Sint-Jan

Meer info beschikbaar in de azlink-app
App Store
Google play