

Laterale elleboogpijn, meer dan alleen een tenniselleboog – Differentieeldiagnose

dr. Pieter Pierreux // dienst Orthopedie

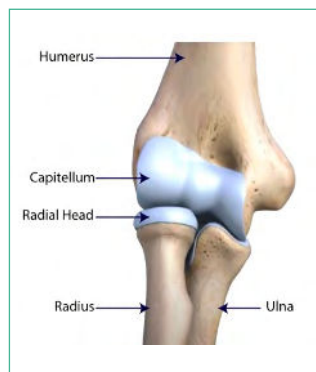Pijn ter hoogte van de laterale zijde van de elleboog associeert men vaak met een overbelastingsletsel. Ze vindt haar oorzaak zowel in professionele, recreatieve als huishoudelijke activiteiten. De stempel van een epicondylitis lateralis of tenniselleboog is snel gezet, al mogen we de andere aandoeningen met gelijkaardig klachtenpatroon niet zomaar opzij schuiven. Grondig klinisch onderzoek met een klare kijk en gepaste beeldvorming zijn daarbij onontbeerlijk.

Behalve een epicondylitis lateralis vinden orthopedisten in de dagelijkse praktijk geregeld een radiaal tunnelsyndroom, radio-capitellaire artrose, een plica synovialis of posterolaterale rotatoire instabiliteit als oorzaak van laterale elleboogpijn. (zie Tabel 1. voor een meer uitgebreide opsomming).

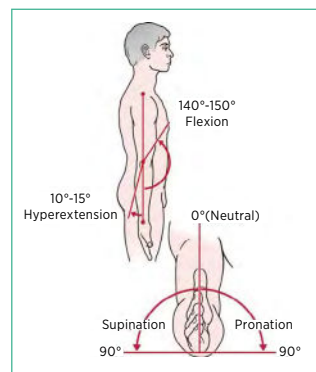
Naast een goede klinische anamnese, berust een doorgedeed klinisch onderzoek op een goede kennis van de onderliggende anatomie. Elke oorzaak heeft zijn specifieke therapeutische opties.

Anatomie

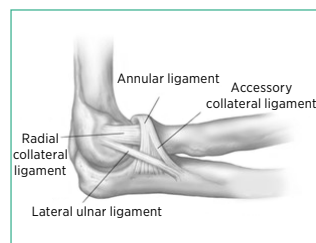
De elleboog vormt de schakel tussen de boven- en onderarm. De onderarm bestaat uit de radius en de ulna. In het lateraal compartiment van de elleboog bevindt zich het radio-humeraal (of radio-capitellaire) gewricht. Dit kan eenvoudig voorgesteld worden als een kogelgewricht. Behalve flexie en extensie, laat de pan-vorm van de radiuskop ook pronatie en supinatie toe. (Fig. 1. en Fig. 2.)



▲ Fig. 1.



▲ Fig. 2.



▲ Fig. 3.

Het radio-capitellaire gewricht op zich is niet stabiel. Hiervoor is het afhankelijk van het gewrichtskapsel met zijn daarin liggende gewrichtsbanden of ligamenten. Het lateraal ligamentaire complex, met in het bijzonder het lateraal ulnair collateraal ligament (LUCL) en het annulaire ligament vormen de belangrijkste stabiliserende structuren. (Fig. 3.)

Tot slot hebben we de peesaanhechtingen ter hoogte van de laterale epicondyle. In het bijzonder de polsheffers (extensor carpi radialis brevis/longus, ERCB/ECRL). Naast kracht en beweging, treden deze

Differentieeldiagnose laterale elleboogpijn

Laterale epicondylitis
Radiaal tunnel syndroom
Plica synovialis
Postero-laterale rotatoire instabiliteit (PLRI)
Radio-capitellaire artrose
Valgus extension overload syndroom (VEOS)
Osteochondritis dissecans (OCD)
Ziekte van Panner
Cervicale radiculopathie (C6)

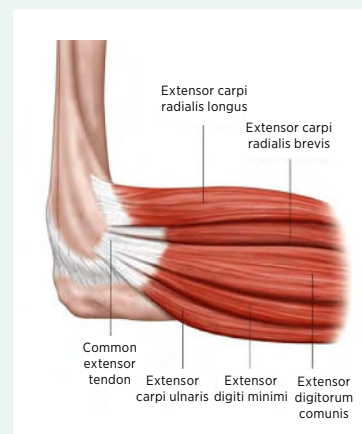
▲ Tabel 1. Differentieeldiagnose laterale elleboogpijn (Volgorde in tabel in functie van frequentie van voorkomen)

spiergroepen ook op als dynamische stabilisator van de elleboog. (Fig. 3.)

De voornaamste functie van de elleboog is het positioneren van de hand in de ruimte, zowel dichtbij als veraf. Vandaar het grote belang voor een goede 'range of motion'. De vorm van de radiuskop is mee verantwoordelijk voor de positionering van de handpalm, meer specifiek pronatie en supinatie.

Tenniselleboog

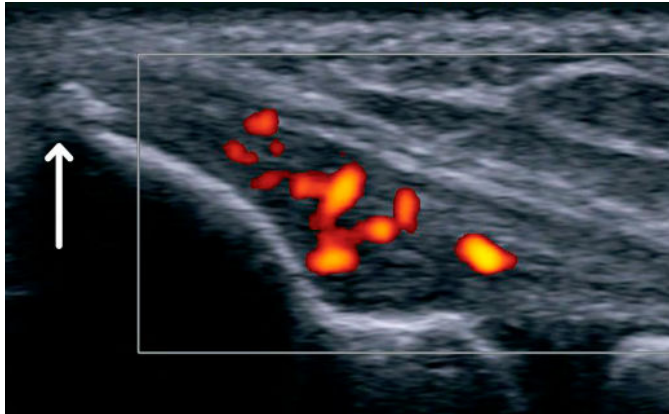
Een epicondylitis lateralis of tenniselleboog is de meest voorkomende oorzaak van laterale elleboogpijn. Jaarlijks treft ze 1 tot 3% van de volwassenen, op de leeftijd van 35 tot 55 jaar aan dominante kant, zonder voorkeur voor geslacht. De overbelasting situeert zich specifiek ter hoogte van de aanhechting van de extensor carpi radialis brevis (ECRB). Een initieel acute inflammatoire aandoening onttaardt na verloop van tijd in een degeneratief symptomatisch proces in de pees (tendinose). In de meerderheid van de gevallen is dit een zelflimiterend proces, van 12 tot 18 maanden^{1,2}.



◀ De polsheffers (extensor carpi radialis brevis/longus, ERCB/ECRL) staan in voor kracht en beweging, maar treden ook op als dynamische stabilisator van de elleboog

KLINISCH ONDERZOEK

Een tenniselleboog is louter een klinische diagnose! Naast de klassieke drukpijn over de laterale epicondyle van de distale humerus, zijn diverse apprehensietesten van de ECRB beschreven. Meest gebruikt is de 'Cozen test', waarbij de patiënt met een gestrekte elleboog polsxtensie tegen weerstand uitvoert. Deze test maakt het mogelijk zowel pijn als kracht te evalueren. Bewaarde kracht ondanks pijn, moet de diagnose van tenniselleboog in vraag stellen.

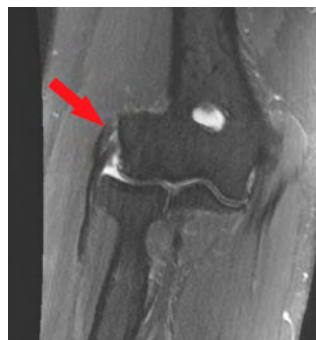

▲ Fig. 4. Echografie laterale epicondyle. Het Doppler-beeld toont hypervascularisatie. De pijl toont verkalking aan ter hoogte van laterale epicondyle

TECHNISCHE ONDERZOEKEN

Beeldvorming dient alleen om de klinische diagnose van een tenniselleboog te bevestigen. Een klassieke radiografie van de elleboog is bedoeld om onderliggend gewrichtslijden aan te tonen. Echografie blijft de gouden standaard. Afwijkingen zoals heterogene peesstructuur, scheurtjes, verkalkingen of toegenomen neovascularisatie zijn pathognomonisch voor een tenniselleboog (Fig. 4.).

Een negatieve echografie kan een tenniselleboog uitsluiten, andersom is dat niet gegarandeerd ('vals positieve'- 'asymptomatische slijtage'). Een MRI kan duidelijkheid brengen bij langdurig bestaande klachten, na meerdere infiltraties of operaties, of wanneer het klinisch onderzoek onduidelijk is (Fig. 5.).



▲ Fig. 5. MRI T2-elleboog met tendinose insertie ECRB (zie rode pijl)

BEHANDELING

De standaardaanpak is een conservatieve behandeling. Hiermee behaalt men een succesratio van 90 %. De voornaamste behandelingen zijn kort toegelicht in Tabel 2¹.

Naargelang de fase waarin de patiënt zich aanbiedt, varieert de succesratio van een conservatieve aanpak. Indien weinig tot geen beterschap ondanks een intensieve behandeling van zes tot twaalf maanden behoort een operatieve behandeling tot de mogelijkheden (4- 11 % van de gevallen)¹. Zonder in detail te treden, is er geen verschil in functionele uitkomst tussen een klassiek open, arthroscopische of echogeleide percutane behandeling.

Behandelingsmodaliteit

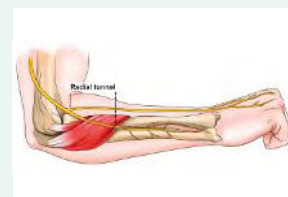
Activiteit aanpassen	▪ Uitlokkende handelingen vermijden en/of aanpassen
Kinesithérapie / autorevalidatie	▪ Mobilisatie met Beweging (MWM) ▪ Eccentrische tonificatie ▪ Stretching
Brace	▪ Epi-point ▪ Polsbrace
NSAID's (Non-Steroidal Anti-Inflammatory Drugs)	▪ Topisch of oraal
Extra corporele shockwave therapie	▪ Stimuleren van herstelmechanisme met geluidsgolven
Infiltratie	▪ Cortisone: meer verlaten. Nefast op lange termijn ▪ PRP: stimuleren herstelmechanisme

▲ Tabel 2. Conservatieve aanpak tenniselleboog

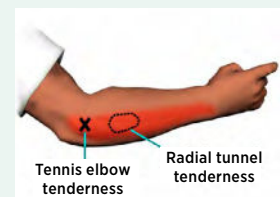
Radiaal tunnel syndroom

Inklemming of irritatie van de radialiszenuw (zie Fig. 6.) over het verloop van het elleboogsegment kan aanleiding geven tot een radiaal tunnelsyndroom. De pijn situeert zich antero-lateraal over het proximale 1/3e van de voorarm, een vijftal cm distaal van de laterale epicondyle (Fig. 7.). De oorzaken voor zenuwinklemming of irritatie zijn divers. De meest voorkomende zijn de Arcade van Frohse (bovenrand supinatorspier), overkruisende bloedvaten (Henry Leach) of een radio-capitulaire synoviale cyste. Doorgaans is de diagnose van radiaal tunnelsyndroom vooral een klinische diagnose bij gebrek aan duidelijke afwijkingen op elektromyografie (EMG) en beeldvorming. Aangezien dit ook past binnen de 'overbelastingsletsels', bestempelt men het wel eens als een tenniselleboog. In 5 % van de gevallen komen ze samen voor^{3,4}.

▼ Fig. 6.

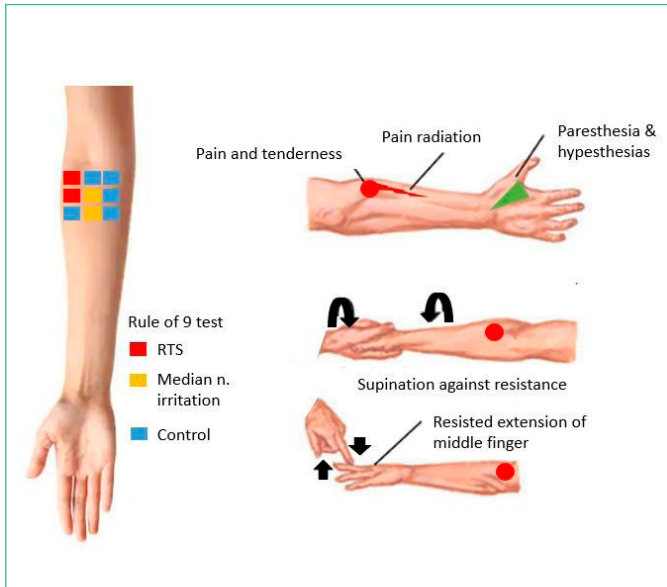


▼ Fig. 7.



KLINISCH ONDERZOEK

De mobiliteit van de elleboog blijft gevrijwaard. Polsxtensie tegen weerstand kan pijn uitlokken, maar gaat klassiek niet gepaard met krachtverlies. Langdurige supinatie tegen weerstand kan tot herkenbare pijnklachten en krachtsverlies lijden. Een positieve 'Rule of 9 test' is zeer indicatief voor een radiaal tunnelsyndroom. Drukpijn over de anterieure 'soft spot', meer uitgesproken in supinatie dan pronatie (door de variabele positie van de nervus interosseus posterior), kan een toegevoegde waarde zijn (Fig. 8.).



▲ Fig. 8. Radiaal tunnelsyndroom

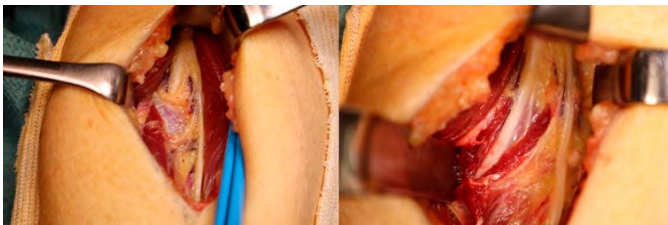
TECHNISCHE ONDERZOEKEN

In de regel gebeurt meteen een echografie, met specifiek nazicht van de radialiszenuw over het verloop van het elleboogsegment. Een elektromyografie (EMG) en/of magnetische resonantie (MRI) brengen meer duidelijkheid in geval van langer bestaande klachten (+/- krachtverlies) of eerdere operaties. De ervaring leert dat eerder vernoemde onderzoeken vaak een negatief resultaat opleveren. Om die reden blijft het vooral een klinische diagnose. In geval van twijfel kan men een diagnostische echo-geleide 'proefinfiltratie' overwegen.

BEHANDELING

Elke orthopedische behandeling start met een conservatieve aanpak, met onder meer stretching oefeningen (cfr. tenniselleboog) en 'nerve gliding exercises'.

Indien de patiënt conservatief uitbehandeld is voor een klinisch overtuigend radiaal tunnel syndroom kan de orthopedist een nervus radialis zenuwrelease voorstellen. In geval van een gecombineerde problematiek van radiaal tunnel en epicondylitis lateralis, kan tijdens dezelfde ingreep zowel een radialis release, als verlenging van de ECRB gebeuren (Fig. 9.).



▲ Fig. 9. Radialis zenuw vanuit een dorso-laterale toegang.
Links: intacte Arcade van Frohse. Rechts: na release nervus interosseus posterior

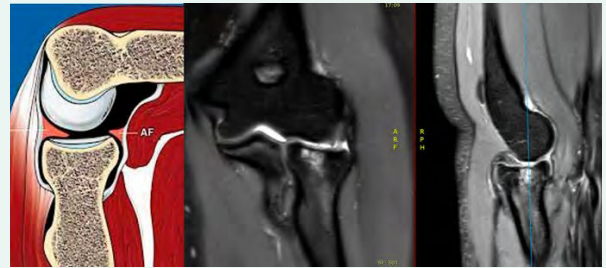
Plica synovialis

Het ellebooggewricht is omgeven door een gewrichtskapsel. Naast de productie van gewrichtsvocht en zijn stabiliserende werking door de inliggende ligamenten, begrenst het

kapsel de caviteit van het gewricht. Lateraal in de elleboog (meer posterieur dan anterieur) kan het gewrichtskapsel een omslagplooï vertonen, zodat het mooi aansluit aan het kraakbeen van het radio-capitellair gewricht.

Repetitieve hyperextensie van de elleboog kan leiden tot inklemming van de gewrichtskapselplooï of plica, diep in het radio-capitellair gewricht. Door microtrauma zal deze plooï verlittekenen, verdikt voorkomen en steeds sneller inklemming veroorzaken. Deze inklemming kan behalve postero-laterale pijnklachten bij extensie van de elleboog op langere termijn ook kraakbeenlijden veroorzaken ter hoogte van de radiuskop.

▼ Fig. 10. Links: Illustratie plica synovialis (PF posterior fold, AF anterior fold). Rechts: MRI van prominente plica synovialis met secundair kraakbeenlijden en botoedeem ter hoogte van radiuskop



KLINISCH ONDERZOEK

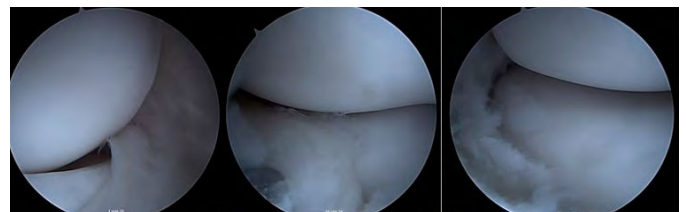Een symptomatische plica synovialis vindt men vaak bij jongere dames (vaak turnsters), met hyperextensie van de elleboog. Digitale druk in de posterolaterale soft spot, gevolgd door volledige extensie, zal klassiek de scherpe pijn uitlokken.

TECHNISCHE ONDERZOEKEN

De diagnose van plica synovialis berust voornamelijk op het klinisch onderzoek. Een intra-articulaire infiltratie met lokaal anestheticum zou de eerdere beschreven 'plica test' moeten neutraliseren. In eerste lijn kan een klassieke radiografie (+/- echografie) van de elleboog gewrichtslijden uitsluiten. Een bijkomende MRI van de elleboog zal de plica en eventueel kraakbeenlijden aantonen (Fig. 10.).

BEHANDELING

Repetitieve hyperextensie van de elleboog vermijden behoort tot de conservatieve aanpak. Een intra-articulaire infiltratie met anestheticum gecombineerd met corticosteroiden kan de secundaire ontstekingsreactie verminderen. Indien de klachten van inklemming aanhouden, is een arthroscopische resectie of synovectomie mogelijk (Fig. 11.).

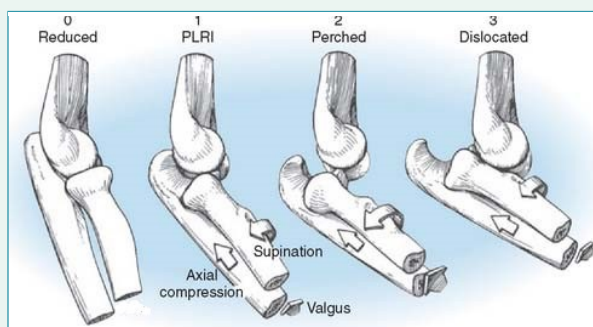


▲ Fig. 11. Arthroscopie elleboog. Beeld van het radio-capitellair gewricht. Links: anterieure plica. Midden: posterieure plica. Rechts: status na resectie posterieure plica

Posterolaterale rotatoire instabiliteit

Het lateraal collateraal ligamenteair complex (LCL) verstevigt het gewrichtskapsel lateraal in de elleboog. Het LCL kan onder meer onderverdeeld worden in het annulaire ligament en het laterale ulnaire collateraal ligament (LUCL). Dit laatste is essentieel voor de stabiliteit van de elleboog, meer specifiek bij posterolaterale rotatoire instabiliteit (PLRI). Deze vorm van instabiliteit kan zowel een traumatische als iatrogene oorzaak hebben: traumatisch na een (sub-)luxatie van de elleboog met ruptuur van het LUCL, iatrogeen na eerdere cortisone infiltraties voor een tenniselleboog of eerdere chirurgie lateraal in de elleboog met aantasting van het LCL-complex. Posterolaterale rotatoire instabiliteit kent drie stadia, met toenemende graad van instabiliteit (Fig. 12.)^{5,6}.

▼ Fig. 12. Posterolaterale rotatoire instabiliteit kent drie stadia, met toenemende graad van instabiliteit



KLINISCH ONDERZOEK

Zonder majeure tekens van instabiliteit, is de range of motion van de elleboog normaal. De (laterale) stabiliteit blijkt uit de 'posterior drawer test' en de "**laterale pivot shift test**". De '**posterior drawer test**' onderzoekt de toegenomen laxiteit in antero-posterieure richting. De 'lateral pivot shift test' onderzoekt de rotatoire

▼ Tabel 3. Overzicht klinische testen voor laterale elleboogpijn

		Tenniselleboog	Radiaal tunnel	Plica synovialis	PLRI
Cozen test	Pijn	+	+	-	-
	Krachtsverlies	+	-	-	-
Supinatie tegen weerstand		+	+	-	-
Rule of 9		-	+	-	-
Plica test		-	-	+	-
Intra-articulaire lidocaïne		-	-	+	-
Posterior drawer test		-	-	-	+
Lateral Pivot shift test		-	-	-	+

stabiliteit. Terwijl deze klinische testen voor majeure instabiliteit snel duidelijk zijn, zal mineure instabiliteit (stadium 1) bij een wakkere patiënt niet altijd objectiveerbaar zijn. Om die reden is bijkomende beeldvorming vaak wenselijk.

TECHNISCHE ONDERZOEKEN

Een klassieke radiografie biedt een globaal zicht op de 'verhoudingen' tussen humerus en ulna/radius en eventueel gewrichtslijden. Een MRI-onderzoek is ideaal voor nazicht van bot en weke delen in en rond de elleboog (capsulo-ligamentaire complex, peesletsels, artrose etc.).

BEHANDELING

Door gebrek aan doeltreffende conservatieve behandelingsmodaliteiten, zal de orthopedist majeure -en/ of symptomatische- instabiliteit van de elleboog vaak operatief behandelen. Naargelang de oorzaak (traumatisch/iatrogeen of degeneratief), de timing (acuut of chronisch) en het patiëntprofiel zal ofwel een LCL-herstel, LCL-imbricatie of LCL-reconstructie nodig zijn.

Conclusie

Een tenniselleboog of epicondylitis lateralis blijft de meest voorkomende oorzaak van laterale elleboogpijn. Ondanks het feit dat de klachten vaak het gevolg zijn van overbelasting, heeft niet elke patiënt met laterale elleboogpijn steeds een tenniselleboog. Het klinisch onderzoek van de elleboog dient steeds grondig verricht te worden, met een klare brede kijk, om mindere frequente aandoeningen correct op te sporen en adequaat te behandelen (Tabel 3). Beeldvorming dient alleen om een klinische diagnose te bevestigen en differentieeldiagnoses uit te sluiten. 'No plan - No scan'.

REFERENTIES

1. Ma KL, Wang HQ. Management of Lateral Epicondylitis: A Narrative Literature Review. Pain Res Manag. 2020;2020:6965381.
3. Moradi A, Ebrahimzadeh MH, Jupiter JB. Radial Tunnel Syndrome, Diagnostic and Treatment Dilemma. Arch Bone Jt Surg. 2015;3(3):156-62.
5. O'Driscoll SW, Jupiter JB, King GJ, Hotchkiss RN, Morrey BF. The unstable elbow. Instr Course Lect. 2001;50:89-102.

Aanvullende referenties kunt u terugvinden in de [azlink-app](#) of op www.azlink.be