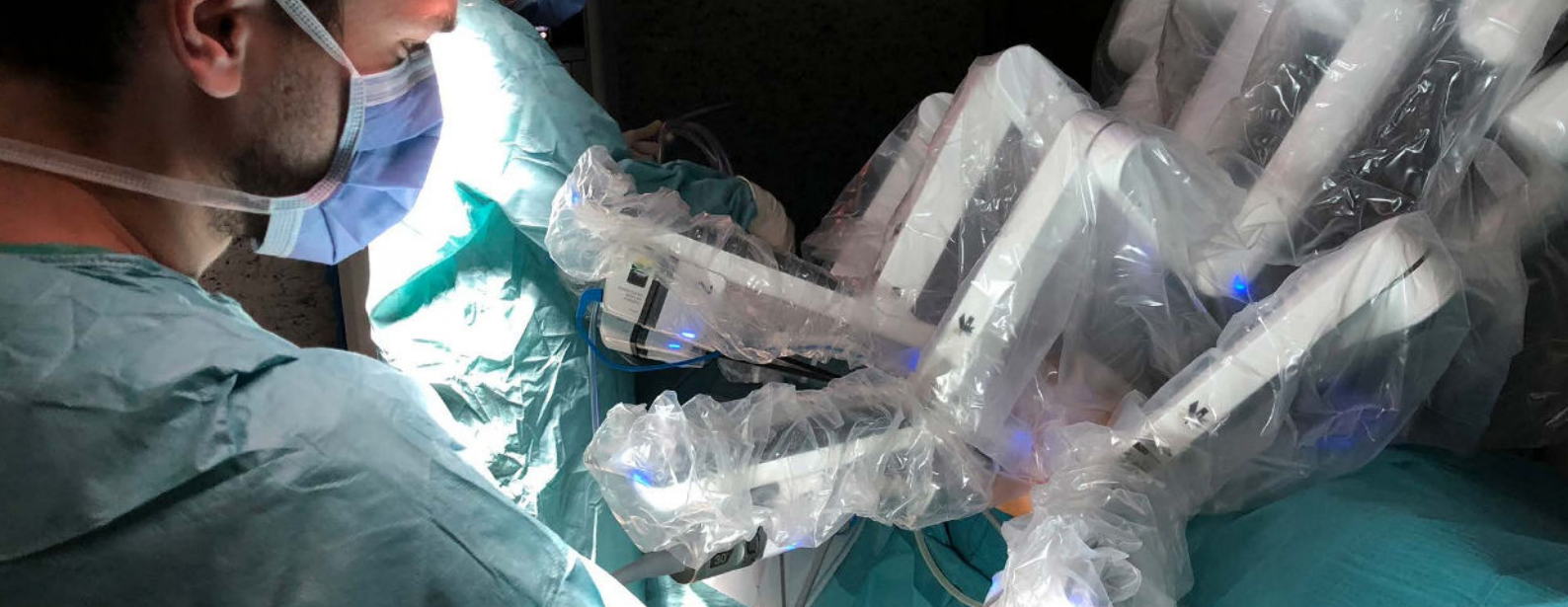



# Robotgeassisteerde laparoscopische cystectomie en intracorporele urinaire derivatie voor **blaaskanker**

Dr. Harm Arentsen & dr. Frederic Baekelandt // dienst Urologie, campus Sint-Jan

*Sinds ruim een jaar gebeurt de radicale cystectomie op campus AZ Sint-Jan en in het AZ Sint-Lucas Brugge door middel van minimaal invasieve robotchirurgie. Postoperatief hanteert het team het Enhanced Recovery After Surgery (ERAS)-protocol. Dit draagt bij tot de sterk verkorte ligduur en verlaagt het risico op complicaties, wat zowel op de levenskwaliteit als de pijnbeleving van de patiënt een positief effect heeft.*

## BEHANDELING BLAASKANKER

Blaaskanker is de vijfde meest voorkomende kanker wereldwijd. In België krijgen jaarlijks meer dan 2.400 nieuwe patiënten deze diagnose. België heeft daarmee de hoogste blaaskankerincidentie van alle Europese landen. Blaaskanker manifesteert zich het meest frequent bij patiënten tussen de 65 en 85 jaar en treft daarbij vier keer vaker mannen dan vrouwen. Hematurie en/of irritatieve mictieklachten zijn vaak de eerste symptomen. Roken is de belangrijkste risicofactor voor de ontwikkeling van blaaskanker.

Een radicale cystectomie met pelviene lymfadenectomie en de aanleg van een urinaire derivatie is de standaardbehandeling voor gelokaliseerde spierinvasieve

blaaskanker en voor recidiverende, niet-spierinvasieve hoogrisicoblaaskanker (Figuur 1). Niettegenstaande een goede kankerspecifieke overleving van patiënten die geopereerd zijn, gaat de radicale cystectomie gepaard met een significant complicatierisico van > 50 %. De morbiditeit van de cystectomie is verbeterd door centralisatie en technische oppuntstellingen en wellicht ook door de introductie van robotgeassisteerde laparoscopische operaties.

## MINIMAAL INVASIEVE ROBOTCHIRURGIE

Zowel de maatschappij als het ziekenhuis blijven manieren zoeken om de toenemende ziektekosten voor patiënt en samenleving zo veel mogelijk te drukken. Ook hiertoe draagt de robotgeassisteerde cystectomie bij.

Sinds ruim een jaar gebeurt de radicale cystectomie op campus AZ Sint-Jan en in het AZ Sint-Lucas Brugge door middel van minimaal invasieve robotchirurgie (Figuur 2). Dr. Frederic Baekelandt en dr. Harm Arentsen, die de robotgeassisteerde radicale cystectomie uitvoeren, kregen hun opleiding hiervoor van pioniers in de robotchirurgie in Nederland en België. Ze vervolmaakten deze in Straatsburg aan het gerenommeerde IRCAD.

## SNELLERE RECUPERATIE

De minimaal invasieve chirurgie laat toe de ligduur sterk te reduceren. Na een ongecompliceerde procedure is het al na 1 week mogelijk de patiënt uit het ziekenhuis te ontslaan, mits correcte thuiszorg met voldoende aandacht voor correcte stomazorg. Internationale studies bevestigen de veiligheid van dit beleid.<sup>1</sup>

Om deze kortere ligduur te bewerkstelligen, is multidisciplinaire samenwerking onontbeerlijk. In het ziekenhuis geldt postoperatief daarom het ERAS-protocol. Dit protocol behelst een goede coördinatie tussen uroloog, anesthesist, fysiotherapeut en diëtist. De aandacht van het team gaat hierbij uit naar de preoperatieve voeding en het versneld opstarten van de voeding postoperatief, in combinatie met mobilisatie en medicamenteuze ondersteuning. Dit verkleint het risico op postoperatieve ileus, een frequente bijwerking van majeure abdominale chirurgie. Studies tonen aan dat het ERAS-protocol bijdraagt tot een verkorte ligduur en de kans op complicaties verlaagt. Dit heeft op zijn beurt een gunstige impact op de Quality of Life en pijnbeleving van de patiënt.<sup>2</sup>

## BELANG VAN PREOPERATIEVE ZORG

Ook preoperatief is correcte counseling van de patiënt noodzakelijk. Van bij de diagnose staan de uroloog, de gespecialiseerde nurses - gespecialiseerd in uro-oncologie - en de stomazorgkundigen de patiënt bij. Via doorgedreven counseling informeren ze de patiënt en bereiden ze deze zo goed als mogelijk voor op de ingreep. De patiënt maakt zo reeds kennis met het stomamateriaal en de optimale stomapositie wordt vooraf al bepaald, rekening houdend met de unieke fysiologie van de patiënt.

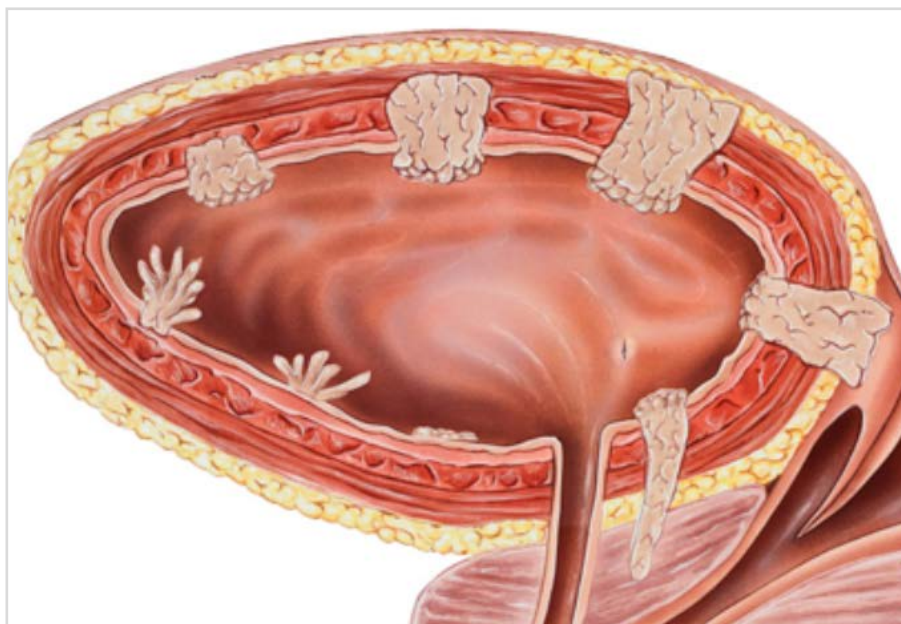
De minimaal invasieve therapie maakt het ook mogelijk om oudere patiënten lege artis te behandelen voor spierinvasieve blaaskanker. Een preoperatief geriatrisch assessment dient ter ondersteuning van een veilige keuze voor een robotcystectomie, die een duidelijke meerwaarde kan zijn voor 80-plussers, met een aanvaardbare impact op de perioperatieve morbiditeit. Op deze manier is het nu ook een optie deze frêle patiëntenpopulatie genezend te behandelen, waar het vroeger vaak nodig was om een palliatief beleid aan te houden.<sup>3</sup>

## België heeft de hoogste blaaskankerincidentie van Europa

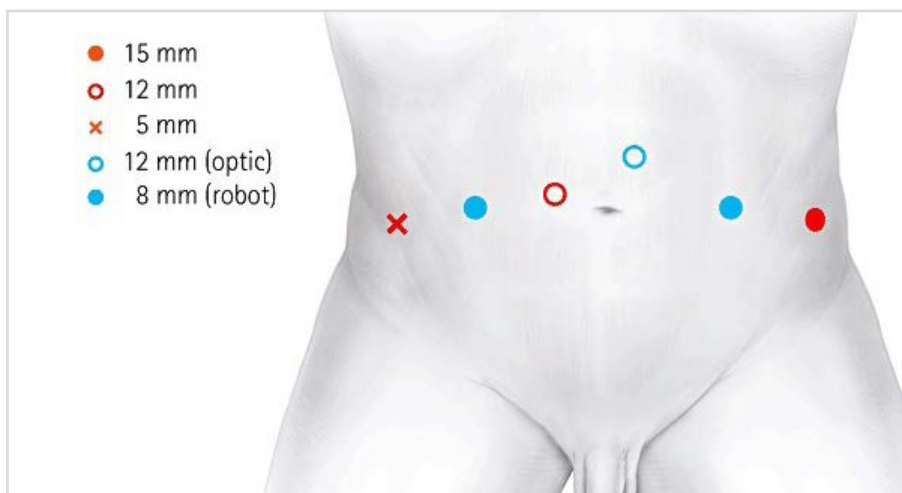
### INGREEP DOOR HET ROBOTCHIRURGIETEAM

Een robotgeassisteerde ingreep is een technische uitdaging. Vandaar dat een gespecialiseerd team hiervoor instaat, met verpleegkundigen die speciaal zijn opgeleid om aan de zijde van de artsen met deze technologie te werken. Zij bereiden de robot voor en dekken deze steriel af vooraleer hem aan de patiënt te koppelen. De robotchirurg verwijdert dan de blaas en de lymfeklieren, al dan niet met de aanliggende organen (prostaat/baarmoeder/vagina) door middel van speciale instrumenten die een veilige hemostase bewerkstelligen.

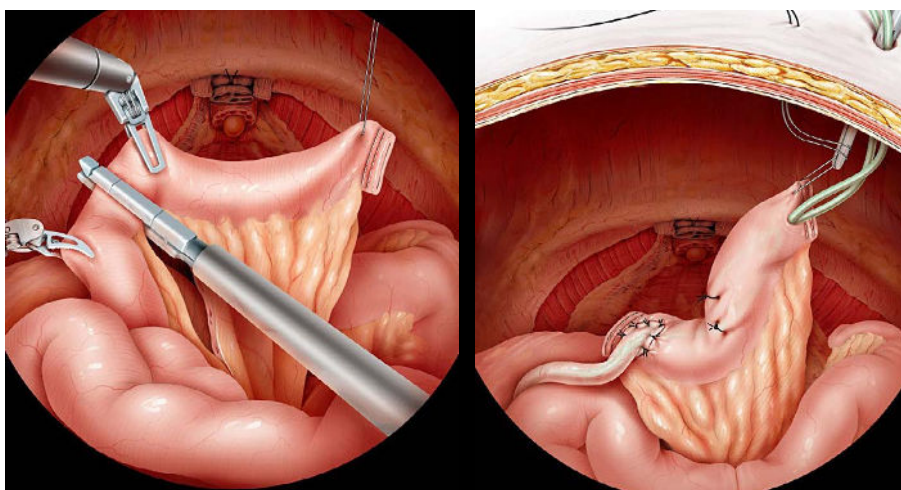
Sinds 2018 beschikt het team over de Xi Da Vinci robot, een hoogtechnologisch toestel van de recentste generatie. Deze robot beschikt over instrumenten die in de patiënt een hoger bereik hebben en over een high-definition 3D-camera waarmee de robotchirurg de ingreep nog preciezer kan uitvoeren.



▲ *Figuur 1: Stadia van blaaskanker. Links onder in de blaas 3 niet-spierinvasieve letsels, alle andere letsels zijn spierinvasief en dienen met een cystectomie te worden behandeld.*



▲ *Figuur 2: Robotische operatie van de patiënt gebeurt doorgaans via deze 6 kleine incisies. De uiterst linkse incisie wordt iets verlengd om de blaas en klieren uit het lichaam te verwijderen. (Wiklund NP, Poulakis V. Robotic neobladder. BJU Int. 2011 May;107(9):1514-37)*



▲ *Figuur 3: Peroperatieve figuur van het aanleggen van de urinaire derivatie, hier de intracorporele constructie van een Bricker-stoma. (ref Guru KA, Mansour AM, Nyquist J. Robot-assisted intracorporeal ileal conduit 'Marionette' technique. BJU Int. 2010 Nov;106(9):1404-20)*

## INTRACORPORELE URINAIRE DERIVATIES

Na de verwijdering van de blaas is de aanleg van een urinaire derivatie nodig. Doorgaans zijn er 2 opties. De meest klassieke is de Bricker-derivatie: de chirurg legt met een stukje dunne darm een uitwendige stoma aan en de urine komt in een opvangzakje terecht (Figuur 3). Daarnaast kan de arts aan een goed geselecteerde, fitte patiënt een neoblaas voorstellen. De chirurg vormt dan een stuk dunne darm om tot een nieuwe blaas en sluit deze aan op de plasbuis. Deze optie vermijdt een uitwendige stoma.

Nu is het mogelijk om beide derivaties volledig intracorporeel uit te voeren. De chirurg kan de dunne darm volledig met de robot manipuleren en zonder grote incisies een stoma of een nieuwe blaas maken. Vroeger moest de manipulatie van de darmen via een open incisie gebeuren, met langere revalidatie tot gevolg.

## GOEDE SCREENING NOODZAKELIJK

Bij blaaskanker is vroegtijdige opsporing van primordiaal belang om tijdig een genezende behandeling op te starten. Rokers lopen tot 8x meer risico op de ontwikkeling van blaaskanker. Alarmsymptomen zoals macroscopische hematurie of onverklaarde plasklachten zijn steeds een indicatie voor een cystoscopie bij de uroloog. Dit is een onderzoek onder lokale verdoving dat

op de consultatie urologie makkelijk kan worden uitgevoerd en het mogelijk maakt om blaaskanker in een vroegtijdig stadium op te sporen.

Het team van het Urologisch Centrum Noord-West-Vlaanderen staat steeds ter beschikking om u van verdere informatie te voorzien of voor overleg.



Meer info beschikbaar in de azlink-app



## REFERENTIE


1. Valérie Fonteyne, Elke Rammant, Karel Decaestecker. Selecting candidates for early discharge after radical cystectomy for bladder cancer. *Transl Androl Urol.*, 2018 Mar; 7(Suppl 1): S86-S89.
2. Frees SK, Aning J, Black P, Struss W, Bell R, Chavez-Munoz C, Gleave M, So AI. A prospective randomized pilot study evaluating an ERAS protocol versus a standard protocol for patients treated with radical cystectomy and urinary diversion for bladder cancer. *World J Urol.*, 2018 Feb; 36(2):215-220.
3. Fonteyne V, Ost P, Bellmunt J, Droz JP, Mongiat-Artus P, Inman B, Paillaud E, Saad F, Ploussard G. Review Curative Treatment for Muscle Invasive Bladder Cancer in Elderly Patients: A Systematic Review. *Eur Urol.*, 2018 Jan; 73(1):40-50.

## AUTEUR



**dr. Harm Arentsen**  
dienst Urologie  
campus Sint-Jan

## AUTEUR



**dr. Frederic Baekelandt**  
dienst Urologie  
campus Sint-Jan

## MEDICAL MYSTERY

### Case

## Zesjarige eet niets anders dan papier, wat is er aan de hand?

**De huisarts verwijst een zesjarig meisje door wegens het excessief eten van papier (xylofagie). Ze heeft een blanco voorgeschiedenis. De ouders zijn afkomstig van India, maar zijzelf is à terme geboren in België, met een normaal geboortegewicht. Ze kreeg de vaccinaties toegediend volgens het schema van Kind & Gezin. Familiaal zijn er geen bijzonderheden te weerhouden, op psoriasis bij de vader na. Verder komen er geen auto-immuunziektes voor.**

Het meisje eet papier sinds een zestal maanden. Initieel ging het om zeer kleine beetjes, maar nu eet zij de ganse dag papier. Hierdoor kan of wil zij geen normale voeding meer tot zich nemen en klaagt ze vaak over buikpijn. Op school vindt de juf haar snel moe en weinig actief. De ouders hebben alles geprobeerd, zoals straffen of belonen, maar niets helpt.

Het meisje kent een normale ontwikkeling in een stabiele omgeving. De ouders erkennen wel dat zij een emotioneel gevoelig meisje is.

Ze is recent gestart in het eerste leerjaar, maar eet reeds papier sinds de derde kleuterklas.

Bij klinisch onderzoek ziet het pediatrische team een meisje met Indische fysionomie dat bijna 2 kg vermagerd is. Ze woog 18,2 kg met een BMI van 16 en nu nog 15,2 kg met een BMI van 13,2. Het verdere algemeen pediatrisch onderzoek en het neurologisch onderzoek zijn normaal.

*Oplossing? Zie pagina 18*