De **chirurgische behandeling** van **niet-melanoom huidkankers**: het basaalcel- en squameuscelcarcinoom

dr. Bob Casaer, dr. Fabrice Rogge, dr. Fien Decuypere, dr. Edward De Wolf // *dienst Plastische, reconstructieve en esthetische chirurgie, campus Sint-Jan*

Sinds vele jaren zet de dienst Plastische, reconstructieve en esthetische chirurgie van het AZ Sint-Jan Brugge-Oostende AV zich in voor de chirurgische behandeling van verschillende types van niet-melanoom huidkanker volgens de algemeen erkende state-of-the-art praktijk.

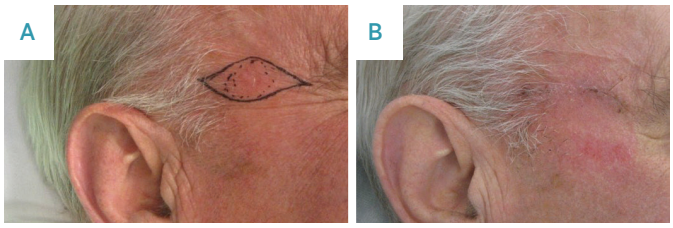

Primair sluiten A) Preoperatief B) 10 dagen postoperatief

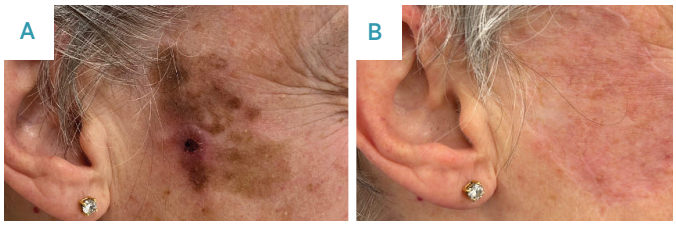

Full thickness huidgreffe A) Preoperatief B) 6 maanden postoperatief

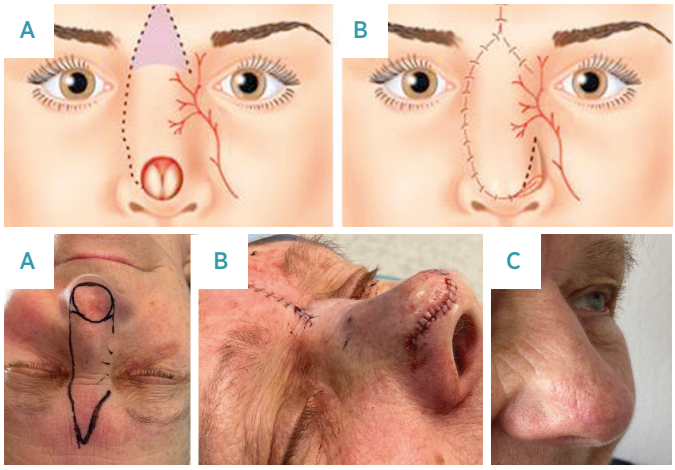

Lokale flap: A) Preoperatief B) Onmiddellijk postoperatief C) 6 maanden postoperatief

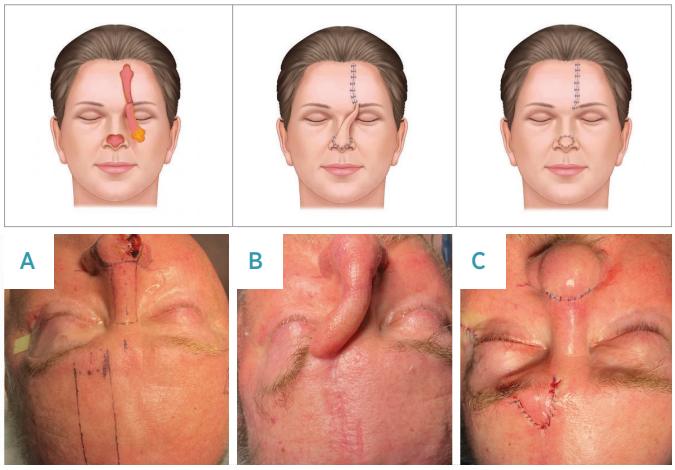

Gesteelde flap: A) Preoperatief B) 6 weken postoperatief 1e fase C) Onmiddellijk postoperatief na fase 2

Huidkanker is de meest voorkomende vorm van kanker in België en treft 1 op 5 Belgen voor de leeftijd van 75 jaar[1]. Huidkanker wordt opgedeeld op basis van de cellen waaruit hij ontstaat.

Slechts een klein aandeel van de huidkankers gaan uit van de pigmentcellen van de huid. Dit betreft de groep van de melanomen. Meer dan 90 % van de huidkankers in België behoren tot de groep van de basaalcelcarcinomen (basocellulair carcinomen of BCC) en de squameuscelcarcinomen (spinocellulair carcinomen of SCC).[1]

De belangrijkste risicofactor voor het ontstaan van huidkanker is (overmatige) blootstelling aan de zon (chronische blootstelling aan ultraviolet licht). Hiernaast spelen een lichte huidskleur, oplopende leeftijd, immunosuppressie (HIV, bepaalde medicatie), blootstelling aan carcinogene stoffen en enkele zeldzame genetische aandoeningen een rol.

De diagnose van niet-melanoom huidkanker

De meeste niet-melanoom huidkankers vertonen specifieke karakteristieken bij inspectie van de huid. Zo ziet een nodulair BCC er doorgaans uit als een kleine huidkleurige of lichtroze tumor met een wat glanzend-glazig aspect en teleangiëctastieën. Er bestaan echter tal van klinische varianten: ulcererend, superficieel, morpheaform/scleroserend, gepigmenteerd, infiltratief, multifocaal.

Een SCC ziet er gewoonlijk uit als een huidkleurige nodulus met een wat ruwer oppervlak. Na enig verloop van tijd zal het letsel vergroten en uitgroeien tot een grote tumor met centrale ulceratie. Ook dit type kent verschillende varianten: erosief zonder keratinisatie of papillomateus.

Bij klinische verdenking wordt de diagnose gesteld door middel van een biopsie. Deze biopsie zal naast het type van niet-melanoom huidkanker (BCC of SCC) ook meer informatie geven over de

EXCISIE MET MOHS MICROGRAFISCHE CHIRURGIE

Primaire excisie met Mohs micrografische chirurgie - coupe 1

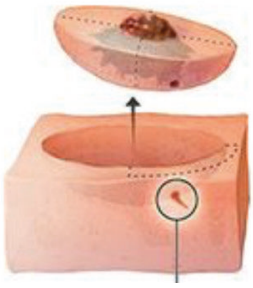

Resterend tumoraal weefsel in de Mohs histologische coupes

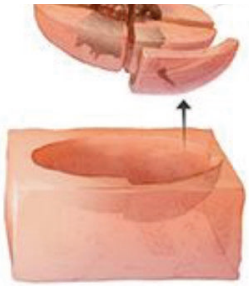

Mohs micrografische chirurgie - bijkomende coupe 2

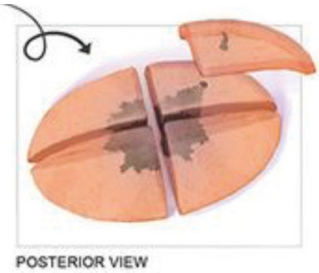

Diepe en perifere marges
De uitgebreidheid van de tumor wordt weergegeven in de histologische coupes

De reconstructie

Het defect ontstaan na de oncologische resectie vraagt een cosmetisch herstel van vorm en functionaliteit. Het team van de dienst Plastische, reconstructieve en esthetische chirurgie hanteert hierbij het principe van de reconstructieve ladder. De reconstructieve ladder is een geheel van niveaus van steeds complexere behandeling van wonden. De aanpak start op de laagste trede en gaat omhoog totdat een geschikte techniek is bereikt.

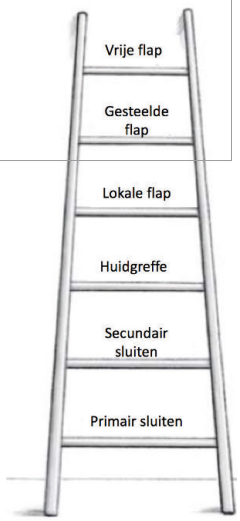

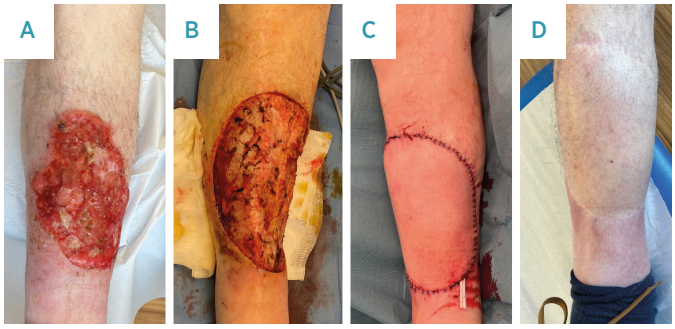

▲ *Vrije flap: ALT flap A) preoperatief B) Na resectie C) Onmiddellijk postoperatief D) 6 maanden postoperatief*

groeiwijze van het letsel, hetgeen een belangrijke rol speelt bij de keuze van de behandelingsmodaliteit.

De behandeling van niet-melanoom tumoren

De behandeling van niet-melanoom huidtumoren vraagt een multidisciplinaire aanpak waarbij in het AZ Sint-Jan Brugge-Oostende AV een goede gecoördineerde samenwerking bestaat tussen de diensten Huidziekten, Plastische, reconstructieve en esthetische chirurgie, Pathologische anatomie, Medische oncologie en Radiotherapie. De groeiwijze van het letsel, de localisatie van de tumor, de leeftijd en algemene gezondheid van de patiënt bepalen in grote mate de behandeling. Zo zullen sommige letsels behandeld worden op een niet-chirurgische wijze, met radiotherapie, fotodynamische therapie, curettage en coagulatie, cryotherapie of een lokale medicamenteuze therapie.

De prioritaire behandeling voor de grote meerderheid van deze letsels bestaat echter uit een chirurgische excisie.

Resectie met Mohs micrografische chirurgie/vriescoupe

Niet-melanoom huidkankers ontstaan ter hoogte van zonbeschadigde huid. Frequente locaties zijn het aangezicht, de oren, de décolleté en de (kale) hoofdhuid, de esthetisch gevoeligere zones. Naast een oncologische complete resectie streven de plastisch chirurgen naar een zo goed mogelijk herstel van vorm en functionaliteit.

Om dit te bekomen wordt in het AZ Sint-Jan Brugge-Oostende AV gebruik gemaakt van Mohs micrografische chirurgie. Bij deze techniek verwijdert de chirurg het huidletsel met een beperkte marge. Het weggenomen weefselstukje wordt gemarkeerd, door de patholoog ingevroren en in kleine plakjes versneden (vriescoupe). Alle randen worden geëvalueerd op resterende tumorcellen. Indien er nog tumorcellen in de rand aanwezig zijn, zal ter hoogte van deze specifieke zone een bijkomende resectie gebeuren, zodat men volledig tumorvrije marges bekomt.

Op deze wijze zullen niet-melanoom huidkankers met een zeer grote precisie worden verwijderd, met een zo laag mogelijk risico op herval en met het behoud van zoveel mogelijk gezond omliggend weefsel.

REFERENTIES

1. https://www.kanker.be/sites/default/files/stk_huidkanker_2021.pdf

▼ *Het team van de dienst Plastische, reconstructieve en esthetische chirurgie van campus Sint-Jan (van links naar rechts): dr. Fien Decuypere, dr. Fabrice Rogge, dr. Edward De Wolf, dr. Bob Casaer*