Multidisciplinaire aanpak van **aortapathologie** door het Aorta Centrum Brugge

dr. Eva-Line Decoster & dr. Willem Ranschaert //
dienst Algemene, kinder- en vaatheelkunde & dienst Hartheelkunde, campus Sint-Jan

Een eerder azlink-artikel[1] belichtte de nieuwste endovasculaire technieken voor de behandeling van het aorta-aneurysma. Deze bijdrage gaat verder in op de nauwe samenwerking tussen de divisie vaatheelkunde van de dienst Algemene, kinder- en vaatheelkunde en de dienst Hartheelkunde: het Aorta Centrum Brugge heeft als doel complexe aortapathologie multidisciplinair te benaderen en zo de beste behandeling aan te bieden, op maat van elke patiënt.

WAAROM OVERLEGGEN?

Toenemende complexiteit

Verschillende technologische ontwikkelingen hebben de toepassingen van een endovasculair aneurysmaherstel fors uitgebreid.

- De mogelijkheid om juxtarenale en suprarenale aneurysmata te behandelen met een endoprothese op maat (FEVAR of BEVAR: 'fenestrated & branched endovascular aneurysm repair').
- Door de gunstige resultaten na behandeling voor een acute type A-dissectie, zullen deze patiënten zich op langere termijn presenteren met nieuwe problemen, zoals chronische dissectie of aneurysmatische omvorming. Die vragen op hun beurt om een antwoord, dat steeds vaker in endovasculaire oplossingen te vinden is.
- De neiging tot snellere behandeling van type B-dissecties heeft ervoor gezorgd dat in de subacute fase meer endovasculaire behandelingen worden uitgevoerd. Waar nodig gaat de keuze ook in urgentie vaak uit naar een endovasculaire benadering, aangezien de klassieke chirurgie bij dit type patiënten gepaard gaat met een aanzienlijke mortaliteit en morbiditeit.

De vaatchirurgen volgen deze ontwikkelingen van nabij en implementeren ze met succes. De divisie vaatheelkunde positioneert zich daarmee naast de dienst Hartheelkunde, die een uitstekende reputatie heeft opgebouwd rond de klassieke behandeling van suprarenale en thoraco-abdominale aneurysmata. Gezien ze beide meer en meer dezelfde pathologie behandelen, wordt het steeds belangrijker de juiste keuze voor de patiënt te maken en onderling eenzelfde beleid uit te stippelen. Ziedaar de rol van het Aorta Centrum Brugge!

Noodzaak tot overleg

De oprichting van het Aorta Centrum Brugge (ACB) dateert reeds van 2010. Toen al was er de visie dat de aorta één orgaan is, maar beide diensten konden toch hetzelfde orgaan behandelen. De behandelingskeuzes voor een bepaalde pathologie waren namelijk veel sterker afgelijnd. De dienst Hartheelkunde, met een uitstekende reputatie in klassieke aortachirurgie, nam alle thoraco-abdominale aortaproblemen die klassieke chirurgie vereisten op zich. Een logische stap, gezien ook het nut van linker hartbypass en extracorporele circulatie (ECC) hier is bewezen. De divisie vaatheelkunde verrichtte de juxtarenale en infrarenale aortachirurgie. Samen met andere belangrijke evoluties in de endovasculaire chirurgie, kende ook de techniek van de endoprothesen verdere ontwikkelingen,[1] aanvankelijk voor EVAR, maar naderhand ook voor Thoracic EndoVascular Aneurysm Repair (TEVAR). Vooral door die laatste evoluties zijn er nu vaker meerdere therapeutische mogelijkheden voor een patiënt of is soms zelfs de combinatie van klassieke en endovasculaire chirurgie aangewezen. Hierdoor ontstond er een noodzaak tot

systematisch overleg. Op die manier meerdere inzichten combineren, laat toe om te kiezen voor de meest geschikte behandelingsstrategie voor een bepaalde patiënt, maar werkt op termijn ook kwaliteitsverhogend.

ORGANISATIE VAN HET ACB

Eén keer per maand zit het volledige team van hartchirurgen en vaatchirurgen samen om alle casussen te bespreken. Het huidige team hartchirurgie bestaat uit dr. Marc Schepens, dr. Willem Ranschaert, dr. Eric Graulus , dr. Paul Verrelst en sinds 2018 ook dr. Wim Vergauwen. Dr. Jan De Letter en dr. Eva-Line Decoster vertegenwoordigen de divisie vaatheelkunde. Het team bespreekt systematisch alle patiëntencasussen met betrekking tot aortapathologie. In eerste instantie is dit belangrijk om een goed inzicht te krijgen in de chirurgische behandelingen die beide diensten in de dagelijkse praktijk uitvoeren. De meerwaarde ligt echter in de bespreking van de complexere casussen die keuzes vereisen in de aanpak: klassieke chirurgie of endoprothese. Soms kan een gecombineerde behandeling, waarbij zowel de vaatchirurgen als cardiochirurgen betrokken zijn, een meerwaarde bieden. Indien gewenst kunnen ook externe verwijzers patiënten aanbieden voor bespreking.*

VOORBEELDCASUS

Gezamenlijk overleg

Een mooi voorbeeld van de voordelen van een gezamenlijk overleg is de casus van een 66-jarige dame die eerder een thoracale endoprothese had gekregen voor een aortaknoopruptuur na een val van grote hoogte. Zij was initieel in urgentie succesvol behandeld met een thoracale endoprothese. De follow-up CT-scan toonde na drie maanden echter een nieuw aneurysma, type sacculair, of mogelijk een pseudo-aneurysma door erosie van de struts van de prothese. Omwille van het risico op secundaire ruptuur of zelfs retrograde type A-dissectie, was een interventie aan de orde. De endoprothese zonder meer verlengen was niet mogelijk, daarbij zouden de arteria brachiocephalica en de linker arteria carotis communis overstent worden. Uit overleg tussen de divisie vaatheelkunde en de dienst Hartheelkunde kwam de keuze voor een hybride aanpak naar voor.

Hybride aanpak

Dr. Schepens voerde eerst een debranching van de truncus brachiocephalicus en de linker arteria carotis communis uit via sternotomie. Mits plaatsen van een zijdelingse klem (geen noodzaak tot hart-longmachine in dit geval) naaide hij een omgekeerde aortobifemorale greffe in op de aorta ascendens, proximaal van de boog. Vervolgens connecteerde hij het ene pootje met de linker arteria carotis communis, het andere met de truncus brachiocephalicus. Daarop plaatste dr. De Letter een nieuwe thoracale endoprothese als proximale extensie om zo het aneurysma te bedekken.

Omwille van de matige toestand van de patiënte opteerde het team ervoor de ingreep in twee stappen uit te voeren - theoretisch was dit ook mogelijk geweest tijdens eenzelfde procedure! Tijdens de eerste procedure was een looddraad geplaatst rond de anastomose op de aorta als referentiepunt voor het bepalen van de proximale landingszone van de nieuwe endoprothese. Hiermee had de cardiochirurg het werk van de vaatchirurg flink makkelijker gemaakt.

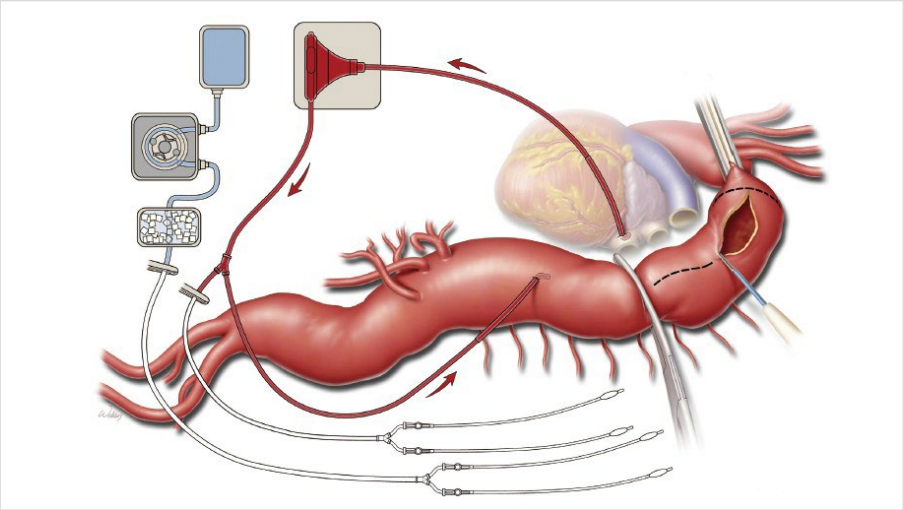

Bij vervanging van de thoraco-abdominale aorta wordt vaak de linker hart bypass gebruikt. Deze bypass dient om tijdens de klemfase het hart te ontlasten (afterloadreductie) en de orgaanperfusie te bewaren.

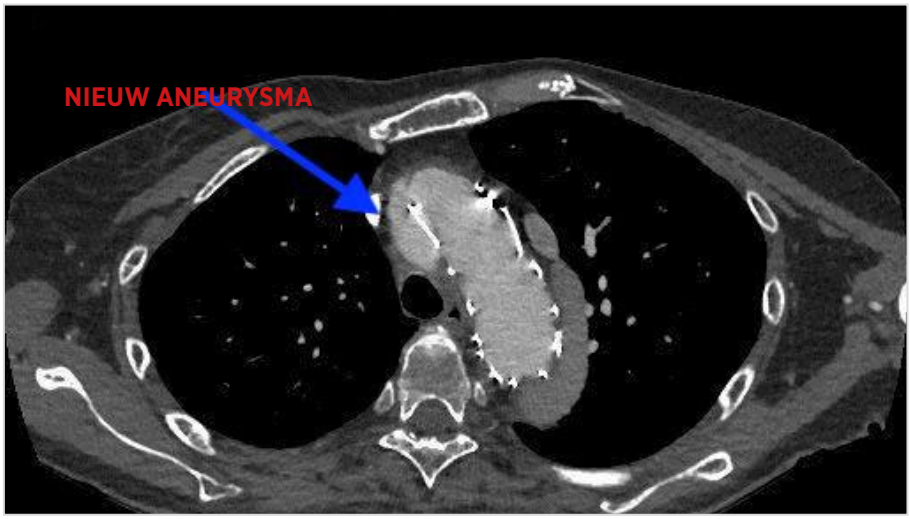

Nieuw aneurysma proximaal van de thoracale endoprothese.

Thoracale endoprothese geplaatst in urgentie.

WHAT'S IN A NAME?

Hybride procedures, zoals in het voorbeeld hierboven, die cardiochirurgische technieken combineren met endovasculaire, stellen belangrijke vereisten qua

infrastructuur. De hybride zaal van campus Sint-Jan biedt hierop een meer dan afdoende antwoord. Bij het ontwerpen van de zaal is namelijk rekening gehouden met de nodige aansluitingen en ruimte die nodig zijn voor de installatie van een hart-longmachine. Bijgevolg zijn er zowel cardiochirurgische, klassieke vasculaire als endovasculaire procedures mogelijk - zo nodig terzelfdertijd bij één en dezelfde patiënt!

WAT BRENGT DE TOEKOMST?

Er zijn meerdere voorbeelden die een overlap tonen tussen beide disciplines. Zo is er een 'hybride' prothese op de markt die kan gebruikt worden voor vervanging van de aortaboog. Het uiteinde ervan bestaat uit een stuk thoracale endoprothese, een zogenaamde 'frozen elephant trunk'. Bij de boogvervanging hangt dit stukje endoprothese als het ware in de natieve aorta descendens.

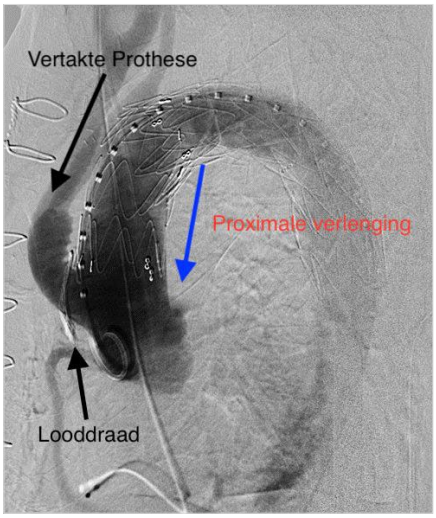

Beeld na proximale verlenging waarbij het nieuwe aneurysma is uitgesloten. De door dr. Schepens geplaatste looddraad vormt een prima referentie voor de plaatsing van de endoprothese.

- Enerzijds is het met de frozen elephant-techniek mogelijk om de evolutie naar het postdissectie-aneurysma af te remmen bij operaties voor type A-dissecties of soms ook om complexe aortaproblemen (distale booganeurysmata of proximale descendens aneurysma) in één tijd te behandelen.
- Anderzijds geeft dit de mogelijkheid om een landingszone te creëren om in tweede tijd via endovasculaire weg een thoracale endoprothese bij te plaatsen. Een dergelijke ingreep bewust in twee tijden plannen, zal onder andere het risico op ruggenmergverlamming verlagen. Het kan ook een goed voorbeeld zijn van vooruitdenken: indien in de toekomst een aneurysmatische dilatatie ontstaat van de aorta thoracalis, is zo reeds een goede landingszone gecreëerd voor de plaatsing van een bijkomende endoprothese.

Naar verwachting zal de noodzaak tot een multidisciplinaire aanpak in de toekomst toenemen in frequentie. Zo zijn er al voorbeelden uit de literatuur waarbij de cardiochirurg helpt om een proximale landingszone te creëren door een banding van de aorta ascendens. Het uiteindelijke doel is altijd een kwalitatieve behandeling op maat van elke patiënt aanbieden. Uiteraard in de hoop hierdoor ook een gunstig effect te zien op de outcomecijfers van patiënten met (complexe) aortapathologie.

CONCLUSIE

Het ACB brengt expertise van de hartheelkunde en de vaatheelkunde samen en zorgt, samen met technologische ontwikkelingen en state-of-the-art infrastructuur, voor een kwaliteitsvolle zorg op maat voor patiënten met aortaproblematiek.

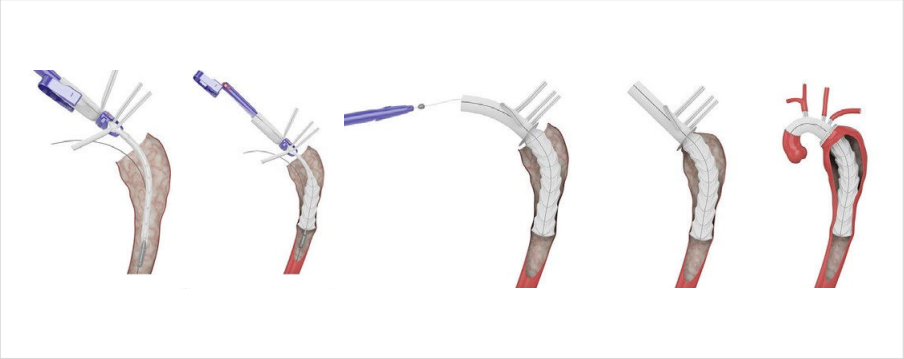

Frozen elephant trunk, in dit geval voor correctie in één tijd van een aneurysma van de aortaboog en proximale descendens.

*** Wenst u een patiëntencasus te laten bespreken op het multidisciplinair overleg van het ACB?**

Stuur gerust een email met de nodige gegevens van de patiënt alsook beschikbare beeldvorming naar: aortacentrum.brugge@azsintjan.be met als onderwerp 'ACB'.

REFERENTIE

[1] Decoster, E.L., De Letter, J. (2019). Weldoordachte implementatie van de nieuwste endovasculaire technieken. azlink, 39, februari.

Takagi H., Umemoto T.; ALICE Group (2016) A Meta-Analysis of Total Arch Replacement With Frozen Elephant Trunk in Acute Type A Aortic Dissection. Vasc Endovascular Surg.; 50(1):33-46. doi: 10.1177/1538574415624767. Epub 2016 Jan 14

AUTEURS

dr. Eva-Line Decoster
dienst Algemene, kinder- en vaatheelkunde campus Sint-Jan

dr. Willem Ranschaert
dienst Hartheelkunde campus Sint-Jan

Meer info beschikbaar in de azlink-app

Available on the App Store | Google play