azlink
Pulse voor de medische praktijk

Nº 41
Editie september 2019
www.azlink.be

Het DBS-centrum Brugge: de diensten Neurochirurgie en Neurologie in nauwe samenwerking

az sint-jan
brugge - oostende av

Editie september 2019

Adviesraad
Voorzitter: dr. Bruno Dillemans
Coach: dr. Olivier Deryck
prof. dr. Michel Langlois
dr. Catherine Dick
dr. Anne Loccufier
dr. Hans Rigauts
dr. Sarah Roels
dr. Pieter-Jan Vandekerckhove
dr. Suzy Van Erum
prof. dr. Hugo Vereecke
Anne-Mie Vansteelant
Evelyn Verhelle

Werkten mee aan dit nummer
dr. Bruno Bergmans
dr. Eva-Line Decoster
dr. Alexander Janssen
dr. Willem Ranschaert
dr. Kate Sauer
dr. Pieter Uvin
Elke De Geeter
Anne-Mie Vansteelant
Evelyn Verhelle
Eva Verplaetse

Fotografie
Els Janssens
AZ Sint-Jan Brugge-Oostende AV
Living Stone nv - www.livingstone.eu

Ontwerp, illustraties, redactie en projectmanagement
Living Stone nv – www.livingstone.eu

Secretariaat azlink
Evelyn Verhelle
Ruddershove 10, 8000 Brugge
evelyn.verhelle@azsintjan.be
www.azlink.be

Druk
Drukkerij Perka nv

Verantwoordelijke uitgever
dr. Hans Rigauts

MIX
Papier van verantwoorde herkomst
FSC® C014697

INHOUD

Voorwoord 3

De **dienst Kindergeneeskunde** brengt zorg op hoog niveau dichterbij 4-7
dr. Kate Sauer

Het DBS-centrum Brugge: de diensten Neurochirurgie en Neurologie in nauwe samenwerking 8-11
dr. Alexander Janssen, dr. Gaëlle Vermeersch & dr. Bruno Bergmans

Multidisciplinaire aanpak van **aortapathologie** door het Aorta Centrum Brugge 12-14
dr. Eva-Line Decoster & dr. Willem Ranschaert

Medical Mystery 15

HoLEP: een innovatieve behandeling voor goedaardige prostaatvergroting 16-17
dr. Pieter Uvin

Nieuwe artsen in het AZ Sint-Jan Brugge-Oostende AV 18-19

Educatief programma 20

Copyright © 2019 AZ Sint-Jan Brugge-Oostende AV. Alle rechten voorbehouden. De inhoud (zowel teksten als afbeeldingen) van dit magazine is auteursrechtelijk beschermd. Niets uit deze uitgave mag vermenigvuldigd of doorgegeven worden aan derden zonder schriftelijke toelating van de uitgever. Contact: Evelyn Verhelle, evelyn.verhelle@azsintjan.be.

az sint-jan
brugge - oostende av

VOORWOORD
Hans Rigauts
algemeen directeur

De vakantie is de periode bij uitstek van de muziekfestivals. Werchter is een jaarlijkse traditie voor m'n zoon en m'n dochter kan Tomorrowland wel smaken. Ik herinner me zelf nog mijn jonge jaren. Voor diegenen die benieuwd zijn: dit is absoluut nog niet zo lang geleden. Voor mij lijkt het alsof het gisteren was. Al begrijp je natuurlijk snel, wanneer ik schrijf over Woodstock, dat mijn inschatting van 'gisteren' een rekbaar begrip is. Niet dat ik Woodstock persoonlijk heb meegemaakt. Daarvoor was ik toch nog veel te jong en bovendien was het in die tijd niet gangbaar dat je zomaar eventjes de grote plas kon oversteken. Toch liet de Woodstock-generatie haar sporen na. Het was de periode waarin alles kon en grenzen verlegd werden. De jeugd zette zich af tegen het establishment en drukte duidelijk haar stempel, ook voor de generaties die nog komen zouden. Wanneer we vandaag op die periode terugblikken, dan was dit protest behoorlijk braaf. Ik herinner me de film van Woodstock die we enkele jaren later in 1975 te zien kregen op het college. De haren wat laten groeien, vrije liefde, alcohol en hier en daar een jointje. Alles in overweging genomen een rustig en vredig gebeuren. Op dat moment maakte dit evenwel een grote indruk op me. Vooral de vrijheid en een vooruitzicht op een onbegrensde toekomst blijven me bij. Dat we zouden experimenteren met drugs - en zeker met harddrugs - kwam absoluut niet bij ons op.

Een recente ervaring brengt me terug bij het heden, bij de huidige generatie. Een jongen van 15 gaat skaten en neemt een pilletje. Hij wordt 's avonds in coma teruggevonden in een lokaal bosje. Blijkt dat hij daar uren alleen heeft gelegen. Hij kreeg een reactie op het pilletje. De vrienden slaan in paniek op de vlucht, wetende dat het om xtc gaat, en laten hem achter uit angst door de hulpdiensten geconfronteerd te worden met het gebruik daarvan. De 15-jarige komt in het ziekenhuis terecht, waar men hem initieel onderzoekt voor een trauma. Dit onderzoek levert niets op. Uren later volgt pas de diagnose van xtc-intoxicatie in het bloed. De tiener was hersendood en werd begin juli van dit jaar begraven. De ouders en grootouders kunnen dit moeilijk plaatsen. Hoe komt hij aan xtc? Is één pilletje voldoende om geïntoxiceerd te raken? Het antwoord op deze laatste vraag is ja. De samenstelling van xtc is niet controleerbaar en zeer wisselend. Ongetwijfeld had hij net dat verkeerde pilletje gekregen dat hem fataal werd, maar het verlies blijft zwaar te verwerken en veel vragen blijven onbeantwoord. Wat als de vrienden onmiddellijk de hulpdiensten hadden gebeld en hadden meegegeven dat hij xtc genomen had? Had hij dan nog een kans gehad? Je mag er niet aan denken dat je eigen zoon of dochter dit meemaakt. Toch hebben we dit niet onder controle. Dan denk ik terug aan de festivals van deze zomer. Ook daar vielen doden door druggebruik. De jeugd zoekt vandaag, net als vroeger, naar nieuwe uitdagingen, naar nieuwe grenzen en nieuwe horizonten, maar de risico's van vandaag lijken groter. Zeker wanneer je dit in je eigen omgeving beleeft.

Toen ik gisteren m'n nonkel opbelde en vroeg "Hoe het met hem ging? Hoe hij het verlies van z'n kleinzoon probeert te verwerken?" ... werd het pijnlijk stil. Een stilte die je niet kan opvullen, maar moet ondergaan.

Als arts maken we dagelijks pijnlijke situaties mee, maar de pijn kleurt anders wanneer het persoonlijk wordt.

Veel leesgenot

Hans Rigauts
Algemeen directeur

De **dienst Kindergeneeskunde** brengt zorg op hoog niveau dichterbij

dr. Kate Sauer // *dienst Kindergeneeskunde, campus Sint-Jan & campus Henri Serruys*

Er beweegt veel op de dienst Kindergeneeskunde: van een steeds sterker toenemende focus op subspecialisatie tot een gloednieuwe infrastructuur die aansluit bij deze evolutie en zelfs mogelijkheden biedt tot geïntegreerde zorgverlening. De dienst Kindergeneeskunde brengt zorg op hoog niveau dichterbij.

TOESPITSING OP SUBSPECIALISATIE

Supraregionaal referentiecentrum

De dienst Kindergeneeskunde stelde zich altijd al heel vooruitstrevend op. Zo startte deze als niet-universitair ziekenhuis reeds in de jaren 70 een afdeling neonatologie op en trad ook van bij aanvang van de wiegendoodconventie naar voor als referentiecentrum voor West-Vlaanderen. Tot het jaar 2000 lag het accent op algemene pediatrie. De opvang en behandeling van algemeen pediatrische problemen blijft een primaire taak van de kinderartsen, maar daarnaast is er sindsdien een steeds sterkere toespitsing op subspecialisaties. Met een aanbod dat intussen kindercardiologie, kinderpneumologie, kinderendocrinologie, kindergastroenterologie, kindernefrologie en kinderneurologie omvat, profileert de dienst zich als supraregionaal referentiecentrum voor complexe pathologie. Sinds 2012 vormen de kinderartsen van de campussen Sint-Jan en Henri Serruys trouwens één groep, met een intussen volledig gestroomlijnde werkingswijze. Op campus Henri Serruys ligt de nadruk voornamelijk op de algemene pediatrie. De stafleden van campus Sint-Jan bieden er subspecialistische consultaties aan. Voor meer gespecialiseerde zorg krijgen gehospitaliseerde kinderen een doorverwijzing naar campus Sint-Jan.

Stafuitbreiding

Om de subspecialisaties op niveau te houden, blijft elk staflid als consulent verbonden aan een universitair ziekenhuis, wat in sterke samenwerkingen resulteert. Zo genieten meer patiënten met subspecialistische of chronische aandoeningen ook dicht bij huis zorg op hoog niveau. Zeker omdat de subspecialisaties een intense samenwerking mogelijk maken met de ganse regio voor ambulante consulten, gespecialiseerde technieken of therapie, en dringende medische interventies. Op vier jaar tijd breidde de staf uit van vier naar acht kinderartsen. Dat resulteerde in 2017 onder meer in de erkenning tot referentiecentrum voor diabetes bij kinderen en adolescenten, als tweede ziekenhuis in West-Vlaanderen. Met een apart team met eigen secretariaatsmedewerkers en twee diabeteseducatoren neemt de kinderdiabetoloog en -endocrinoloog deze taken waar. De aanwerving van een kindernefroloog leidde begin 2018 tot de oprichting van de plaskliniek. Een jaar later vervoegde een nieuwe kinderneuroloog het team, die samen met het UZ Gent deel uitmaakt van zowel het cerebral palsy (CP)-als het neuromusculair referentiecentrum (NMRC). In het NMRC gebeurt de opvolging in heel nauwe samenwerking met de kinderorthopedist en de dienst Fysische geneeskunde. Eind 2018 startte een tweede kinderpneumoloog, die voornamelijk op campus Henri Serruys werkzaam is.

Om de subspecialisaties op niveau te houden, blijft elk staflid als consulent verbonden aan een universitair ziekenhuis, wat in sterke samenwerkingen met UZ Leuven, UZ Gent en UZ Antwerpen resulteert.

Op vier jaar tijd breidde de staf uit van vier naar acht kinderartsen. V.l.n.r. boven: dr. Anne D'hooghe, dr. Shari Anseeuw, dr. Sylvia Depoorter, dr. Linde De Keyzer. V.l.n.r. onder: dr. Kate Sauer, dr. Tania Claeys, dr. Ann Verschelde, dr. Greet Pauwels

Tussen de stafleden onderling is er een heel intensieve samenwerking

Dankzij de steeds sterkere toespitsing op subspecialisatie genieten meer patiënten met subspecialistische of chronische aandoeningen ook dicht bij huis zorg op hoog niveau.

MULTIDISCIPLINAIRE AANPAK

Gespecialiseerde paramedici

Vanuit de overtuiging dat dit het niveau van de zorg sterk verhoogt, hanteert de dienst Kindergeneeskunde een zeer multidisciplinaire aanpak. Zo werden onder meer de kinderanesthesisten sterk betrokken bij de uitrol van het pijn- en sedatiebeleid voor pediatrische patiënten. Zij garanderen bovendien een veilige narcose bij complexe pathologie en spelen een belangrijke rol in de opvang en het transport van acuut zieke kinderen. Gespecialiseerde paramedici staan ter beschikking om de verdere zorg van chronisch zieke kinderen te optimaliseren. Er zijn pediatrische diëtisten, gespecialiseerde kinesisten en steeds vaker worden de logopedisten in consult gevraagd voor ernstige voedings- of taalproblemen. De kinderpsychologen, die zich elk op een andere leeftijdsgroep richten, zijn ook nauw betrokken bij de werking, net als de sociale dienst, die instaat voor thuisonderwijs, zorgondersteuning en administratieve bijstand. Op de diensten Spoedopname en Intensieve zorgen is een team van pediatrisch verpleegkundigen samengesteld om er de zorg voor kinderen te optimaliseren.

Zorgprogramma's

Er lopen verschillende zorgprogramma's voor kinderen met congenitale of aangeboren afwijkingen, zoals schisis, congenitale darmafwijkingen en mucoviscidose. De uitbouw van revalidatieprogramma's gebeurt samen met de dienst Fysische geneeskunde en krijgt in 2019 verdere uitbreiding met de komst van een revalidatiearts met ervaring in de kinderrevalidatie. De uitrol van multidisciplinaire raadplegingen voor chronische patiënten, kinderen met neurologische problemen, obesitas, plasproblemen, het downsyndroom en nog andere pathologieën die hier baat bij kunnen hebben, staat op het programma. Gezien de toename van ernstige psychiatrische en psychosomatische problematiek onder tieners en adolescenten worden de banden met de KAS (Kinder- en Jeugdpsychiatrie Afdelingen Samen, regio Brugge), op zich al een associatie tussen het AZ Sint- Lucas Brugge en campus Sint-Jan, nauwer aangehaald. Met zowel het UZ Gent als het UZ Leuven en het Zeepreventorium zijn er samenwerkingsakkoorden rond onder meer de zorg voor acuut zieke kinderen, mucoviscidosepatiënten en de pijnconventie.

Teamwerk en interactie

Verschillende kinderartsen spelen een belangrijke rol binnen het allergieteam, opgericht in 2015. Deze multidisciplinaire samenwerking, inclusief gespecialiseerde verpleegkundige, vormt binnen België een uniek gegeven voor een niet-academisch ziekenhuis. Ze maakt het onder meer mogelijk om provocatietesten in het kader van voedingsallergie binnen de pediatrie op een veilige manier uit te voeren en resulteerde ook in een gemeenschappelijke pediatrie/dermatologie-consultatie. Het team deelde reeds best practices met andere ziekenhuizen en stroomlijnde diverse protocols. In 2018 sloot campus Sint-Jan zich bij campus Henri Serruys aan door het 'Baby- en moedervriendelijk ziekenhuis' (BHFI)-label te behalen en in 2016 werd ook het project 'Moederzorg' uitgerold, een samenwerking tussen diverse ziekenhuizen in de regio. In het kader van de verkorte verblijfsduur bevordert dit een intensieve interactie tussen gynaecologen, pediaters, vroedvrouwen en huisartsen tijdens de zwangerschap en na de geboorte. Driemaandelijks overleg zorgt voor de nodige informatie-uitwisseling en op termijn komt er een elektronisch platform. De 'Negen maanden rond'-informatieavonden, waarvan de kinderarts er één invult, passen in het plaatje.

KENNIS DELEN

Opleiden en bijleren

Als opleidingsplaats is deze dienst behoorlijk gegeerd. Op campus Henri Serruys werken twee assistenten in opleiding, campus Sint-Jan heeft zes

Een ideaal moment om de ouders te informeren is tijdens het wachten in de wachtzaal. Digitale schermen geven er informatie over voeding, schermtijd, koorts en pijnbestrijding, vaccinatie ...

De extra ruimte in het nieuwe gebouw brengt rust bij zowel patiënten als personeel

Omdat campus Sint-Jan de zorg voor chronisch zieke kinderen doortrekt tot 18-jarige leeftijd, is de afdeling zo ontworpen dat elke patiënt tussen 0 en 18 jaar er de eigen leefwereld kan herkennen.

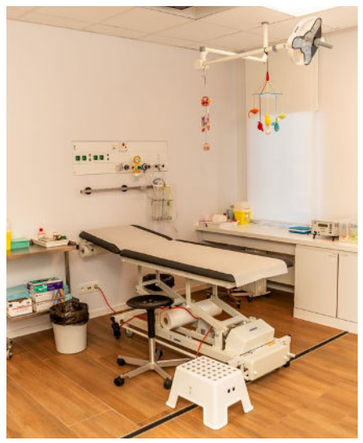

In de nieuwe polikliniek zijn de recentste technieken rond sedatie en pijnstilling voorhanden: per leeftijd aangepaste plafondanimatie, Kalinox-toediening met centrale aanlevering uit de muur en ingebouwd afzuigsysteem, virtual reality ...

assistenten in dienst die er ook voor de dienst Neonatologie instaan. Ze zijn afkomstig van verschillende universiteiten. Elk van hen dient een protocol uit te werken en ze worden gestimuleerd om abstracts te schrijven en posterpresentaties te geven op congressen. Bij stagiairs is de dienst eveneens populair omdat ze actief mogen participeren in de zorg. Naast de continue leermomenten in de praktijk zijn er wekelijkse lessen en journal clubs voorzien voor assistenten en stagiairs. Studenten dieetleer of verpleegkunde vinden er net zo goed begeleiding voor hun bachelorproef. Zelf neemt de dienst Kindergeneeskunde trouwens ook deel aan klinische en epidemiologische studies, meestal in samenwerking met een universiteit of de farmaceutische industrie. Onder meer op basis hiervan participeren de stafleden actief op Belgische en Europese congressen. Met de komst van het clinical trial netwerk, dat ziekenhuisbreed studies coördineert, zal de mogelijkheid tot deelname aan studies toenemen.

Vormingsinitiatieven

Nog een uniek gegeven is de in-house Immediate Pediatric Life Support (IPLS)- cursus, die verpleegkundigen van Pediatrie, Intensieve zorgen, Spoedopname en het Operatiekwartier vertrouwd maakt met het acuut zieke kind. Ze leren een acuut ziek kind herkennen en binnen de eerste tien minuten correct reageren. Daarnaast richt campus Sint-Jan eenmaal per jaar de European Pediatric Advanced Life Support (EPALS)-cursus in. Deze richt zich op correcte zorgtoediening binnen het uur aan een kritiek ziek kind en staat open voor een breder, ook extern publiek. Op de maandelijks wetenschappelijke stafvergaderingen worden ook de regionale kinderartsen uitgenodigd. Daarnaast geven de kinderartsen regelmatig presentaties op vormingsavonden van LOK-groepen, huisartsenverenigingen en verpleegkundige vormingsinitiatieven. Jaarlijks organiseert de dienst een diabetesseminarie voor verpleegkundigen en paramedici en 'Diabetes@school' informatiesessies om leerkrachten en zorgverstrekkers op school in te lichten hoe ze moeten omgaan met kinderen met diabetes. In samenwerking met het Belgisch diabetesregister richt deze jaarlijks ook nog een screeningsdag voor aanverwanten van diabetespatiënten in.

NIEUWE INFRASTRUCTUUR

Kindvriendelijk

In Oostende nam de dienst eind 2017 al een vernieuwde infrastructuur in gebruik, in Brugge vindt de verhuis naar een gloednieuw gebouw in 2019 plaats. De extra ruimte brengt rust bij zowel de patiënten als het personeel en biedt plaats aan recentste voorzieningen. Zo beschikt de plaskliniek op de polikliniek nu over een aangepast toestel voor uroflowmetingen. In de vergaderlokalen maken Skypemogelijkheden het gemakkelijk om overleg te plegen met campus Henri Serruys of vergaderingen vanop afstand te volgen. Om de ambitie als kindvriendelijk, pijn- en angstarm ziekenhuis waar te maken, zijn de nieuwste technieken rond sedatie en pijnstilling voorhanden. Kalinox-toediening, virtual reality, hypnosecommunicatietechnieken, onderzoekslokalen met per leeftijd aangepaste plafondanimatie: allemaal gericht op verhoging van het comfort, zeker tijdens pijnlijke of onaangename procedures. Centrale aanlevering uit de muur, met ingebouwd afzuigsysteem, vervangt het voorheen mobiele Kalinox-systeem: een primeur voor België! Voor broncho- en gastroscopieën, vroeger uitgevoerd onder sedatie, kregen de kinderartsen een plaats binnen het gloednieuwe endoscopieplatform op de dienst Maag-, darm- en leverziekten. Op donderdagvoormiddag staan daar een op kindermaat aanpasbaar lokaal ter beschikking en een kinderanesthesist paraat. Zo kan de procedure onder narcose gebeuren, wat veel aangenamer is voor kinderen.

Individuele benadering

De verpleegafdeling voorziet nu in moderne ouder-kindkamers, aangepast aan verschillende leeftijden en zorgbehoeften. De wachtpost bevindt zich tussen de verpleegafdeling en het daghospitaal. Centraal op de afdeling vinden gehospitaliseerde kinderen een ontspanningsruimte, met aansluitend een klaslokaal dat de mogelijkheid biedt om les te volgen in de thuisklas via bednet. Een leerkracht lager onderwijs en een pedagoog staan er in voor de begeleiding. Zij hanteren een individuele benadering om, in overleg met de thuisschool, leerachterstand te vermijden bij niet te acuut zieke, gehospitaliseerde patiënten. Ouders en kind vergezellen tot in het operatiekwartier en hen bij het ontwaken bijstaan, behoort eveneens tot hun takenpakket. De snoezelruimte maakt de nieuwe verpleegafdeling af. Kinderen kunnen er tot rust komen, weg van de drukte en de stress van het ziekenhuis.

Voor alle leeftijden

Officieel loopt pediatrische zorg tot de dag voor de vijftiende verjaardag, maar voor chronisch zieke kinderen trekt campus Sint-Jan deze door tot 18-jarige leeftijd. De afdeling is dan ook zo ontworpen dat elke patiënt tussen 0 en 18 jaar er de eigen leefwereld kan herkennen. Het transitieproject past in die voortgezette zorgverlening. Omdat de overgang naar de volwassen zorg voor chronisch zieke patiënten niet altijd evident is, gebeurt de overdracht aan artsen uit de volwassengeneeskunde niet van dag op dag. Zij en hun ouders worden hier vanaf 15 à 16 jaar op voorbereid zodat dit geleidelijk kan verlopen. De nieuwbouw leent zich trouwens ook tot een intergenerationeel geïntegreerd zorgproject. Op de patio kunnen geriatrische en pediatrische patiënten en hun familie elkaar ontmoeten in de buitenlucht. Er zijn zowel rust- als spel- en revalidatievoorzieningen voor jong en oud. Voor gehospitaliseerde patiënten werken de ergotherapeuten van de dienst Geriatrie en de pediatrische klasverantwoordelijke viermaal per jaar gezamenlijke activiteiten uit. Studies wijzen uit dat dit zorgprincipe zowel op kinderen als ouderen een positief effect heeft.

Informatie verstrekken

Patiënten correct informeren blijft een belangrijke taak van de kinderarts. Pamfletten en folders over specifieke onderwerpen zijn beschikbaar op de consultatie, maar een ideaal moment om de ouders te informeren is tijdens het wachten in de wachtzaal. Digitale schermen geven er informatie over voeding, schermtijd, koorts en pijnbestrijding, vaccinatie ... Tot slot houdt de dienst Kindergeneeskunde sinds kort ontmoetingsnamiddagen voor patiënten, ouders, artsen, verpleegkundigen en psychologen rond een bepaalde pathologie. Voor coeliakie bleek dit initiatief alvast een groot succes. Van zodra de nieuwe infrastructuur volledig in gebruik genomen is, kunnen verschillende chronische pathologieën zich tot dergelijke initiatieven lenen.

AUTEUR

dr. Kate Sauer
Dienst Kindergeneeskunde
campus Sint-Jan & Henri Serruys

Meer info beschikbaar in de azlink-app
App Store · Google play



Het DBS-centrum Brugge: de diensten Neurochirurgie en Neurologie in nauwe samenwerking

dr. Alexander Janssen, dr. Gaëlle Vermeersch (AZ Sint-Lucas Brugge) & dr. Bruno Bergmans //
dienst Neurochirurgie & dienst Neurologie, campus Sint-Jan

Vanuit een wens om de grote populatie van patiënten met bewegingsstoornissen de volledige waaier aan therapeutische mogelijkheden te kunnen aanbieden in eigen regio, stond het diepe hersenstimulatie(DBS)-centrum Brugge al enkele jaren in de steigers. Met de komst van neurochirurg dr. Alexander Janssen, opgeleid in het UZ Gent, is het dit voorjaar officieel van start gegaan.

DIEPE HERSENSTIMULATIE

Dr. Janssen legt zich specifiek toe op functionele neurochirurgie of diepe hersenstimulatie. Hij volgde hiervoor opleidingen in enkele grote Europese centra, zoals bij prof. Patric Blomstedt in Zweden, prof. Ludvic Zrinzo in Londen, prof. Rick Schuurman in Amsterdam, prof. Jordi Rumia in Barcelona en een fellowship in Den Haag bij dr. Carel Hoffman en prof. Fiorella Contarino.

Op 5 april 2019 voerde het centrum met succes de eerste DBS-ingreep uit bij een patiënte met de ziekte van Parkinson. Dit is de meest frequente indicatie voor DBS, maar ook patiënten met essentiële tremor en dystonie kunnen in aanmerking komen. Voor een optimaal resultaat is een goede patiëntenselectie cruciaal. Daarom gaat deze bijdrage dieper in op de indicaties voor DBS. Ze licht ook de vernieuwende neurochirurgische technieken toe die dr. Janssen in Brugge toepast.

Het DBS-centrum uitbouwen gebeurt op basis van goede internationale contacten met grote centra en ook een goede samenwerking met het UZ Gent, waar dr. Bruno Bergmans werkzaam is als consulent. Daarnaast is er een nauwe samenwerking, zowel voor casuïstiek als in onderzoeksverband, met het DBS-team in Den Haag, onder leiding van prof. Contarino en dr. Hoffman.

INDICATIES

Ziekte van Parkinson

Bij patiënten met de ziekte van Parkinson kunnen, na een kortere of langere periode waarin de medicatie een goed effect heeft, motorische fluctuaties ontstaan. Dit houdt in dat het effect van de medicatie (levodopa) minder voorspelbaar wordt. Ondanks frequente innames ervaart de patiënt toch vaak OFF-episodes waarbij diens beweeglijkheid sterk beperkt is. Tijdens de ON-momenten, momenten met een vlotte beweeglijkheid, ontstaan er dan weer dyskinesieën. Dit zijn overmatige bewegingen waar de patiënt geen controle over heeft en die erg storend kunnen zijn.

Dit zijn typisch de parkinsonpatiënten bij wie een heel goed effect te verwachten valt van bilaterale DBS ter hoogte van de nucleus subthalamicus (STN). DBS zal zorgen voor een veel stabielere controle van de mobiliteit: de patiënt is veel meer ON en ervaart veel minder OFFs. Doordat het lukt om dit goede effect met een veel lagere dosis medicatie te bekomen, zullen ook de storende dyskinesieën sterk verminderen of zelfs verdwijnen.

Het is belangrijk om voor ogen te houden dat DBS de ziekte van Parkinson niet geneest. De ziekte zal verder evolueren. Ook al houdt het goede effect van DBS jarenlang aan, mogelijk raakt de patiënt gaandeweg toch meer geïnvalideerd door axiale symptomen, zoals freezing en frequent vallen, waarop DBS geen vat heeft of door de evolutie naar parkinsondementie. De verwachtingen van patiënten en hun mantelzorgers zijn vaak hooggespannen. Het effect van DBS is dan ook spectaculair, maar toch is het belangrijk om te beseffen dat het beste effect dat DBS kan opleveren, overeenkomt met wat de patiënt ervaart in ON-toestand. Als de patiënt tijdens een ON-episode nog belangrijke fijne motoriekstoornissen heeft en bijvoorbeeld moeilijk kan schrijven, zal deze klacht naar verwachting ook aanhouden na DBS.

Macrostimulatie: proefstimulatie en evaluatie van de effecten en bijwerkingen.

De EARLY-STIM-studie[1] toonde aan dat ook vroegtijdige DBS, van zodra de patiënt fluctuaties ontwikkelt, een belangrijke verbetering van de levenskwaliteit kan betekenen. Daarom is er in België terugbetaling voor patiënten die na drie jaar optimale behandeling met parkinsonmedicatie toch onvoldoende motorische controle ervaren.

Twee specifieke situaties zijn ook goede indicaties voor DBS:

- De rusttremor bij de ziekte van Parkinson kan zo therapieresistent en storend zijn dat dit de enige behandeling is die beterschap brengt.
- Zeldzaam zijn patiënten zo gevoelig voor de nevenwerkingen (nausea, orthostatisme) dat ze helemaal geen parkinsonmedicatie verdragen. Bij invaliderende symptomen kan DBS dan ook een uitkomst bieden.

Essentiële tremor

Essentiële tremor is een vaak voorkomende vorm van beven die doorgaans familiaal voorkomt. Bij een kleine minderheid van deze patiënten wordt het beven met het ouder worden zo storend dat de klassieke medicatie onvoldoende symptoomcontrole biedt.

Bilaterale stimulatie van de nucleus ventralis intermedius van de thalamus (VIM) en/of de caudale zona incerta (cZI) is bij deze patiënten een goede behandeling om de tremor onder controle te brengen.

Om gewenning en vermindering van het effect op de tremor te voorkomen, start de stimulatie bij voorkeur unilateraal (enkel de dominante hand met de meest invaliderende tremor) en wordt ze 's nachts onderbroken. De patiënt krijgt hiervoor een patiëntenprogrammeertoestel mee naar huis zodat deze zelf de stimulatie kan aan- en uitzetten en binnen bepaalde grenzen kan aanpassen.

Soms treden ataxie en dysartrie op als neveneffecten van de stimulatie voor essentiële tremor. Deze zijn typisch mild en van voorbijgaande aard na aanpassing van de stimulatieparameters.

Dystonie

Voor focale dystonieën is DBS niet de eerstekeuzebehandeling, maar van de zeldzamere segmentale of gegeneraliseerde types kunnen zij het invaliderende karakter milderen. De keuze valt dan op bilaterale globus pallidus internus (GPi)-stimulatie.

Het effect van DBS op dystonie wordt vaak pas zes maanden na de implantatie ten volle duidelijk. Voor de andere indicaties is het effect veel meer instantaan.

Specifieke vormen van dystonie die beter reageren op DBS zijn:

- Myoclonus-dystonie, een zeldzame familiaal voorkomende vorm van dystonie en myoclonus, veroorzaakt door autosomaal dominante mutaties in het ε-sarcoglycan-gen.
- Tardieve dystonieën, veroorzaakt door (langdurig) gebruik van neuroleptica. Langdurig gebruik van neuroleptica kan leiden tot ernstige, invaliderende segmentale of gegeneraliseerde dystonie en dyskinesieën.
- DYT1-dystonie, een zeldzame, genetische vorm van gegeneraliseerde dystonie, veroorzaakt door mutaties in het DYT1-gen.

CONTRA-INDICATIES

Er zijn ook contra-indicaties voor DBS. Zo mag de patiënt niet dement zijn en mag deze evenmin een ernstige, actieve, niet-gecontroleerde psychiatrische problematiek hebben.

Omdat het operatieve risico toeneemt boven de 70 jaar, is DBS voorbehouden voor jongere patiënten. Tussen 70 en 75 jaar is er nog een grijze zone als de patiënt in zeer goede algemene conditie verkeert en geen andere comorbiditeiten heeft.

Bij de ziekte van Parkinson is de eerstekeuzebehandeling voor de meeste van deze oudere parkinsonpatiënten in geval van motorische fluctuaties echter de intraduodenale toediening van levodopa door middel van de Duodopa®-pomp. Bij parkinsonpatiënten zijn uitgesproken axiale symptomen zoals freezing ook een (relatieve) contra-indicatie voor DBS, aangezien deze symptomen naar verwachting niet zullen verbeteren.

PRAKTISCH VERLOOP VAN DE INGREPEN

Onderzoeken

Patiënten met een indicatiestelling voor diepe hersenstimulatie ondergaan gedurende een kortdurende opname een preoperatieve evaluatie, gaande van hen filmen met en zonder medicatie en een gedetailleerde MRI hersenen om een proefplanning op uit te voeren tot een grondige neuropsychologische onderzoek. Nadien bespreekt het bewegingsstoornissenteam alle resultaten op de teamvergadering en wordt beslist of de ingreep kan doorgaan.

Opname

Voor de ingreep wordt de patiënt op de afdeling neurochirurgie opgenomen. Na de plaatsing van een stereotactisch kader 's morgens vroeg ondergaat de patiënt een stereotactische CT-scan. De MRI- en CT-beelden worden ingeladen in specifieke DBS-navigatiesoftware en daarop volgt de bepaling van het target en het traject. Hierbij dienen belangrijke structuren, zoals ventrikels en bloedvaten, vermeden te worden. Met behulp van berekeningen zetten de artsen target en traject om naar specifieke coördinaten, die ze zullen gebruiken tijdens de ingreep.

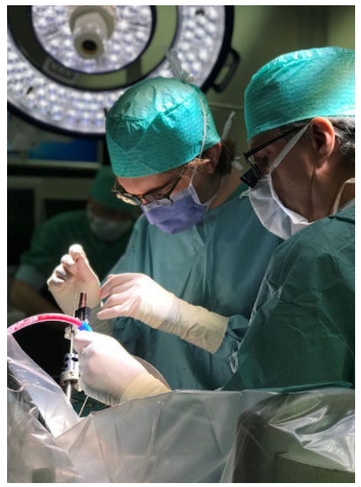

De eerste DBS-ingreep in Brugge. Dr. Janssen bijgestaan door dr. Carel Hoffman (Haga Ziekenhuis Den Haag) bij wie hij een fellowship volgde.

Voor een optimaal resultaat bij DBS is een goede patiënten-selectie cruciaal

Micro-elektroderecording (MER)
De volgende stap is de installatie van de patiënt in het operatiekwartier en de coördinaten inbrengen in het stereotactisch systeem. Onder lokale anesthesie maakt de chirurg twee boorgaatjes in de schedel en plaatst via deze opening micro-/macro-elektroden. Deze dienen in eerste instantie om registraties te maken van de elektrische activiteit van individuele neuronen. Elke locatie in de hersenen geeft een ander signaal en mits kennis van de neurofysiologie is het mogelijk om op basis van deze signalen de locatie van de elektrode te achterhalen. Dit gebeurt via verschillende kanalen.

Macrostimulatie
Vervolgens is macrostimulatie aan de orde: de wakkere patiënt stimuleren op specifieke plaatsen in de hersenen. Dit laat toe om een onmiddellijk effect, zowel gewenst als bijwerking, op te sporen. Zo kiezen de artsen die locatie die de beste therapeutische marge biedt.

Implantatie
De chirurg implanteert de definitieve elektrode en fixeert deze ter hoogte van de schedel. Verificatie van de locatie van de lead gebeurt door een controle-CT uit te voeren. Deze beelden worden gefusioneerd en vergeleken met de preoperatieve planning om te zien of de elektrode op de vooraf bepaalde plaats ligt.

Aankoppelen batterij
Voor het tweede deel van de operatie wordt de patiënt onder algemene narcose gebracht. De elektroden worden subcutaan getunneld, geconnecteerd met een extensiekabel en verbonden met een pulse generator. Deze laatste plaatsen kan pectoraal (zoals een klassieke pacemaker) of abdominaal.

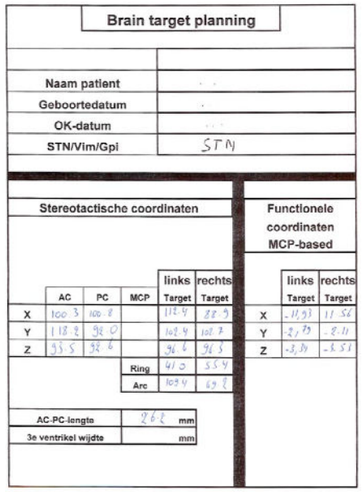

Voorbeeld van planning na de plaatsing van het stereotactisch kader. Stereotactische coördinaten berekenen gebeurt met behulp van software.

Opvolging nadien
De stimulatie starten gebeurt pas enkele dagen (soms pas enkele weken) na de DBS-ingreep, meestal aan een lage dosis. Vaak zijn er de eerste zes maanden na de ingreep frequente consultaties nodig om de stimulatie aan te passen tot de voor de patiënt ideale symptoomcontrole bekomen is.

NIEUWE TECHNIEKEN

Combinatie VIM – cZI
Recente studies met langdurige opvolging van stimulatie ter hoogte van de nucleus ventralis intermedius van de thalamus (VIM) bij patiënten met essentiële tremor tonen soms laattijdige cerebellaire symptomen zoals ataxie of cerebellaire tremor. Postoperatieve MRI-analyses in vergelijking met hun stimulatiepatroon doen vermoeden dat de beste resultaten bekomen worden in de posterieure subthalamische regio of de zogenaamde caudale zona incerta. Vermoedelijk liggen de cerebello-thalamische banen hier compacter. Herpositionering van de elektrode naar dit target lijkt een verbetering van de duur van de effecten en een vermindering van de kans op laattijdige nevenwerkingen met zich mee te brengen. Prof. Blomstedt voert deze techniek reeds geruime tijd uit in Zweden. Het Brugse team tracht een gecombineerde approach uit te voeren met de mogelijkheid tot stimulatie van zowel de VIM als de cZI.

Recent onderging een patiënt in Brugge een operatie met dergelijke benadering, die een heel goed resultaat op de tremor opleverde. Met de toepassing van deze benadering scoorde het ziekenhuis een Belgische primeur!

Intra-operatieve verificatie
Verificatie van de locatie van de elektrode na de plaatsing is niet alleen belangrijk om te controleren of de elektrode op de juiste plaats zit. Het geeft ook belangrijke anatomische informatie die bruikbaar is bij het zoeken naar de optimale stimulatieparameters. Bij twijfel tijdens de ingreep wendt de arts zelfs intra-operatieve verificatie van de locatie van de elektrode aan. Het grote voordeel is dat eventuele aanpassingen dan nog kunnen gebeuren tijdens de ingreep. Een postoperatieve CT-scan daags nadien kan de locatie bevestigen, maar is deze niet goed, dan dient de ganse operatie opnieuw te gebeuren.

Installeren van patiënt in operatiekwartier.

Micro-elektroderecording (MER).

MER, elke locatie geeft een specifiek signaal.

Directionele elektroden
Nu en dan gebruikt het team nieuwe elektroden die gerichter kunnen stimuleren, zogenaamde directionele elektroden. Een klassiek stimulatiepatroon is ongeveer bolvormig rond het contact. Soms veroorzaakt dit aan een bepaalde zijde bijwerkingen, bijvoorbeeld omdat de elektrode aan die zijde dicht bij een andere structuur ligt, die beter geen stimulatie krijgt. Met directionele elektroden is het mogelijk om de stimulatie aan deze zijde uit te zetten om het gewenste effect te bekomen, zonder hinderlijke bijwerkingen.

TEAMWORK

Het succes van diepe hersenstimulatie als behandeling ligt in de multidisciplinaire aanpak. Het DBS-team is dan ook bijzonder trots op de goede samenwerking tussen de verschillende diensten. Naast neurologen dr. Bruno Bergmans, dr. Gaelle Vermeersch (AZ Sint-Lucas Brugge) en neurochirurg dr. Alexander Janssen is er een goede ondersteuning door gespecialiseerde parkinsonverpleegkundigen op campus Sint-Jan en in het AZ Sint-Lucas Brugge, neuropsychologen An Delaere en Lut Craeynest en door anesthesisten dr. Birgit Loveniers en dr. Patrick Martens.

Verschillende verpleegkundigen van zowel het operatiekwartier als de verpleegafdeling kregen bijkomende opleidingen en gingen zelfs mee met dr. Janssen naar Den Haag om er ingrepen bij te wonen. Er zijn, naast de teamvergadering bewegingsstoornissen, ook herhaaldelijke opleidingsmomenten voorzien, zodat iedereen telkens up-to-date blijft en het team de beste zorg kan blijven bieden aan de patiënten.

REFERENTIE

[1] Schuepbach WM. et al. (2013). Neurostimulation for Parkinson's disease with early motor complications, N Engl J Med, Feb 14; 368(7); 610-622.

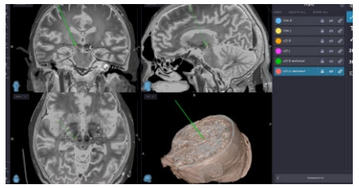

Postoperatieve controle van de eerste gecombineerde benadering voor VIM en cZI. Groen toont het geplande traject, de rode stip target in de caudale zona incerta. De onderliggende witte stip toont de tip van de elektrode, die dus perfect op target ligt.

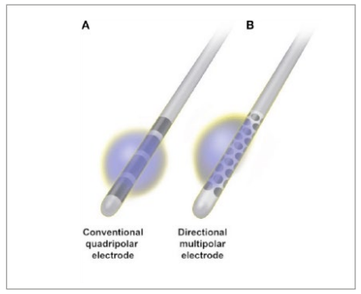

Verschil tussen klassieke elektrode en directionele elektrode. A toont conventionele 'bolvormige' stimulatie. B toont unidirectionele stimulatie. Indien stimulatie aan de andere zijde bijwerkingen veroorzaakt, geeft deze nieuwe vorm van stimulatie de mogelijkheid om ze te vermijden. Copyright Mark A Stacy .

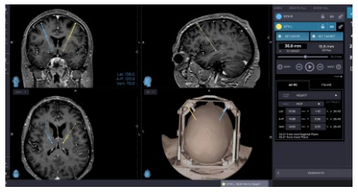

Operatieve planning in specifieke software.

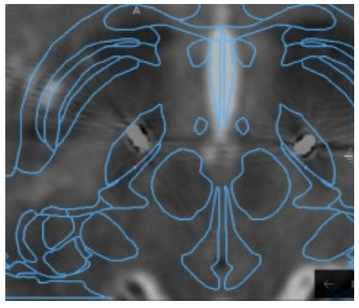

Postoperatieve controle. Fusie van preoperatieve MRI-planning, postoperatieve CT hersenen. In het blauw projectie van atlas anatomie. De witte lijn geeft aan beide kanten de tip van de elektrode weer, die zich in de nucleus subthalamicus van Luys bevindt zoals gepland.

DBS-team (van links naar rechts): dr. Gaëlle Vermeersch (neuroloog AZ Sint-Lucas Brugge), dr. Geert Vanhooren (neuroloog-diensthoofd), dr. Birgit Loveniers (anesthesist), dr. Patrick Martens (anesthesist), dr. Alexander Janssen (neurochirurg), Ann Delaere (neuropsychologe), dr. Nikolaas Vantomme (neurochirurg-diensthoofd), dr. Bruno Bergmans (neuroloog), Bart Vandenbroucke (hoofdverpleegkundige neurochirurgie). Afwezig op de foto: Eline Hallaert (instrumentiste neurochirurgie), parkinsonverpleegkundigen, Lut Craeynest (neuropsycholoog).

AUTEURS

dr. Alexander Janssen
dienst Neurochirurgie
campus Sint-Jan

dr. Bruno Bergmans
dienst Neurologie
campus Sint-Jan

Meer info beschikbaar in de azlink-app
App Store
Google play

Multidisciplinaire aanpak van **aortapathologie** door het Aorta Centrum Brugge

dr. Eva-Line Decoster & dr. Willem Ranschaert //
dienst Algemene, kinder- en vaatheelkunde & dienst Hartheelkunde, campus Sint-Jan

Een eerder azlink-artikel[1] belichtte de nieuwste endovasculaire technieken voor de behandeling van het aorta-aneurysma. Deze bijdrage gaat verder in op de nauwe samenwerking tussen de divisie vaatheelkunde van de dienst Algemene, kinder- en vaatheelkunde en de dienst Hartheelkunde: het Aorta Centrum Brugge heeft als doel complexe aortapathologie multidisciplinair te benaderen en zo de beste behandeling aan te bieden, op maat van elke patiënt.

WAAROM OVERLEGGEN?

Toenemende complexiteit

Verschillende technologische ontwikkelingen hebben de toepassingen van een endovasculair aneurysmaherstel fors uitgebreid.

- De mogelijkheid om juxtarenale en suprarenale aneurysmata te behandelen met een endoprothese op maat (FEVAR of BEVAR: 'fenestrated & branched endovascular aneurysm repair').
- Door de gunstige resultaten na behandeling voor een acute type A-dissectie, zullen deze patiënten zich op langere termijn presenteren met nieuwe problemen, zoals chronische dissectie of aneurysmatische omvorming. Die vragen op hun beurt om een antwoord, dat steeds vaker in endovasculaire oplossingen te vinden is.
- De neiging tot snellere behandeling van type B-dissecties heeft ervoor gezorgd dat in de subacute fase meer endovasculaire behandelingen worden uitgevoerd. Waar nodig gaat de keuze ook in urgentie vaak uit naar een endovasculaire benadering, aangezien de klassieke chirurgie bij dit type patiënten gepaard gaat met een aanzienlijke mortaliteit en morbiditeit.

De vaatchirurgen volgen deze ontwikkelingen van nabij en implementeren ze met succes. De divisie vaatheelkunde positioneert zich daarmee naast de dienst Hartheelkunde, die een uitstekende reputatie heeft opgebouwd rond de klassieke behandeling van suprarenale en thoraco-abdominale aneurysmata. Gezien ze beide meer en meer dezelfde pathologie behandelen, wordt het steeds belangrijker de juiste keuze voor de patiënt te maken en onderling eenzelfde beleid uit te stippelen. Ziedaar de rol van het Aorta Centrum Brugge!

Noodzaak tot overleg

De oprichting van het Aorta Centrum Brugge (ACB) dateert reeds van 2010. Toen al was er de visie dat de aorta één orgaan is, maar beide diensten konden toch hetzelfde orgaan behandelen. De behandelingskeuzes voor een bepaalde pathologie waren namelijk veel sterker afgelijnd. De dienst Hartheelkunde, met een uitstekende reputatie in klassieke aortachirurgie, nam alle thoraco-abdominale aortaproblemen die klassieke chirurgie vereisten op zich. Een logische stap, gezien ook het nut van linker hartbypass en extracorporele circulatie (ECC) hier is bewezen. De divisie vaatheelkunde verrichtte de juxtarenale en infrarenale aortachirurgie. Samen met andere belangrijke evoluties in de endovasculaire chirurgie, kende ook de techniek van de endoprothesen verdere ontwikkelingen,[1] aanvankelijk voor EVAR, maar naderhand ook voor Thoracic EndoVascular Aneurysm Repair (TEVAR). Vooral door die laatste evoluties zijn er nu vaker meerdere therapeutische mogelijkheden voor een patiënt of is soms zelfs de combinatie van klassieke en endovasculaire chirurgie aangewezen. Hierdoor ontstond er een noodzaak tot systematisch overleg. Op die manier meerdere inzichten combineren, laat toe om te kiezen voor de meest geschikte behandelingsstrategie voor een bepaalde patiënt, maar werkt op termijn ook kwaliteitsverhogend.

ORGANISATIE VAN HET ACB

Eén keer per maand zit het volledige team van hartchirurgen en vaatchirurgen samen om alle casussen te bespreken. Het huidige team hartchirurgie bestaat uit dr. Marc Schepens, dr. Willem Ranschaert, dr. Eric Graulus , dr. Paul Verrelst en sinds 2018 ook dr. Wim Vergauwen. Dr. Jan De Letter en dr. Eva-Line Decoster vertegenwoordigen de divisie vaatheelkunde. Het team bespreekt systematisch alle patiëntencasussen met betrekking tot aortapathologie. In eerste instantie is dit belangrijk om een goed inzicht te krijgen in de chirurgische behandelingen die beide diensten in de dagelijkse praktijk uitvoeren. De meerwaarde ligt echter in de bespreking van de complexere casussen die keuzes vereisen in de aanpak: klassieke chirurgie of endoprothese. Soms kan een gecombineerde behandeling, waarbij zowel de vaatchirurgen als cardiochirurgen betrokken zijn, een meerwaarde bieden. Indien gewenst kunnen ook externe verwijzers patiënten aanbieden voor bespreking.*

VOORBEELDCASUS

Gezamenlijk overleg

Een mooi voorbeeld van de voordelen van een gezamenlijk overleg is de casus van een 66-jarige dame die eerder een thoracale endoprothese had gekregen voor een aortaknoopruptuur na een val van grote hoogte. Zij was initieel in urgentie succesvol behandeld met een thoracale endoprothese. De follow-up CT-scan toonde na drie maanden echter een nieuw aneurysma, type sacculair, of mogelijk een pseudo-aneurysma door erosie van de struts van de prothese. Omwille van het risico op secundaire ruptuur of zelfs retrograde type A-dissectie, was een interventie aan de orde. De endoprothese zonder meer verlengen was niet mogelijk, daarbij zouden de arteria brachiocephalica en de linker arteria carotis communis overstent worden. Uit overleg tussen de divisie vaatheelkunde en de dienst Hartheelkunde kwam de keuze voor een hybride aanpak naar voor.

Hybride aanpak

Dr. Schepens voerde eerst een debranching van de truncus brachiocephalicus en de linker arteria carotis communis uit via sternotomie. Mits plaatsen van een zijdelingse klem (geen noodzaak tot hart-longmachine in dit geval) naaide hij een omgekeerde aortobifemorale greffe in op de aorta ascendens, proximaal van de boog. Vervolgens connecteerde hij het ene pootje met de linker arteria carotis communis, het andere met de truncus brachiocephalicus. Daarop plaatste dr. De Letter een nieuwe thoracale endoprothese als proximale extensie om zo het aneurysma te bedekken.

Omwille van de matige toestand van de patiënte opteerde het team ervoor de ingreep in twee stappen uit te voeren - theoretisch was dit ook mogelijk geweest tijdens eenzelfde procedure! Tijdens de eerste procedure was een looddraad geplaatst rond de anastomose op de aorta als referentiepunt voor het bepalen van de proximale landingszone van de nieuwe endoprothese. Hiermee had de cardiochirurg het werk van de vaatchirurg flink makkelijker gemaakt.

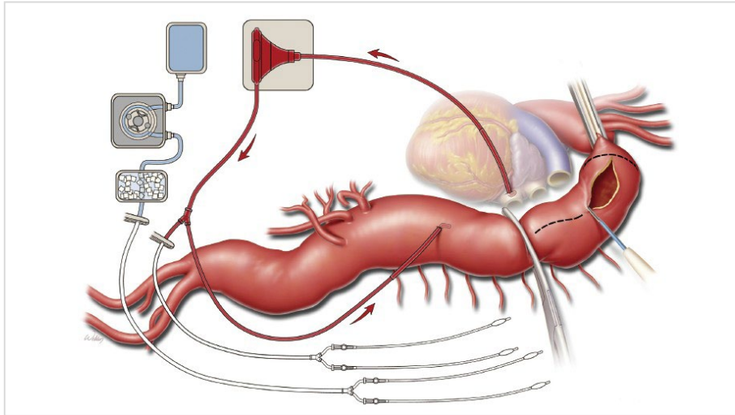

Bij vervanging van de thoraco-abdominale aorta wordt vaak de linker hart bypass gebruikt. Deze bypass dient om tijdens de klemfase het hart te ontlasten (afterloadreductie) en de orgaanperfusie te bewaren.

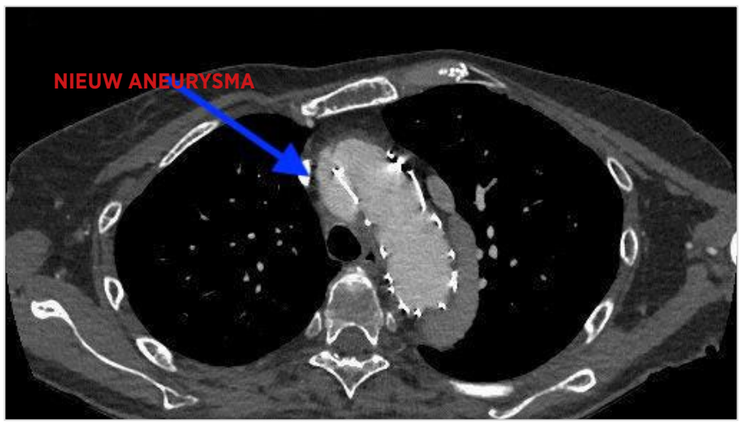

Nieuw aneurysma proximaal van de thoracale endoprothese.

Thoracale endoprothese geplaatst in urgentie.

WHAT'S IN A NAME?

Hybride procedures, zoals in het voorbeeld hierboven, die cardiochirurgische technieken combineren met endovasculaire, stellen belangrijke vereisten qua

infrastructuur. De hybride zaal van campus Sint-Jan biedt hierop een meer dan afdoende antwoord. Bij het ontwerpen van de zaal is namelijk rekening gehouden met de nodige aansluitingen en ruimte die nodig zijn voor de installatie van een hart-longmachine. Bijgevolg zijn er zowel cardiochirurgische, klassieke vasculaire als endovasculaire procedures mogelijk - zo nodig terzelfdertijd bij één en dezelfde patiënt!

WAT BRENGT DE TOEKOMST?

Er zijn meerdere voorbeelden die een overlap tonen tussen beide disciplines. Zo is er een 'hybride' prothese op de markt die kan gebruikt worden voor vervanging van de aortaboog. Het uiteinde ervan bestaat uit een stuk thoracale endoprothese, een zogenaamde 'frozen elephant trunk'. Bij de boogvervanging hangt dit stukje endoprothese als het ware in de natieve aorta descendens.

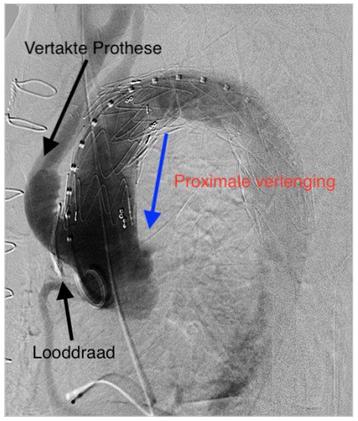

Beeld na proximale verlenging waarbij het nieuwe aneurysma is uitgesloten. De door dr. Schepens geplaatste looddraad vormt een prima referentie voor de plaatsing van de endoprothese.

- Enerzijds is het met de frozen elephant-techniek mogelijk om de evolutie naar het postdissectie-aneurysma af te remmen bij operaties voor type A-dissecties of soms ook om complexe aortaproblemen (distale booganeurysmata of proximale descendens aneurysma) in één tijd te behandelen.
- Anderzijds geeft dit de mogelijkheid om een landingszone te creëren om in tweede tijd via endovasculaire weg een thoracale endoprothese bij te plaatsen. Een dergelijke ingreep bewust in twee tijden plannen, zal onder andere het risico op ruggenmergverlamming verlagen. Het kan ook een goed voorbeeld zijn van vooruitdenken: indien in de toekomst een aneurysmatische dilatatie ontstaat van de aorta thoracalis, is zo reeds een goede landingszone gecreëerd voor de plaatsing van een bijkomende endoprothese.

Naar verwachting zal de noodzaak tot een multidisciplinaire aanpak in de toekomst toenemen in frequentie. Zo zijn er al voorbeelden uit de literatuur waarbij de cardiochirurg helpt om een proximale landingszone te creëren door een banding van de aorta ascendens. Het uiteindelijke doel is altijd een kwalitatieve behandeling op maat van elke patiënt aanbieden. Uiteraard in de hoop hierdoor ook een gunstig effect te zien op de outcomecijfers van patiënten met (complexe) aortapathologie.

CONCLUSIE

Het ACB brengt expertise van de hartheelkunde en de vaatheelkunde samen en zorgt, samen met technologische ontwikkelingen en state-of-the-art infrastructuur, voor een kwaliteitsvolle zorg op maat voor patiënten met aortaproblematiek.

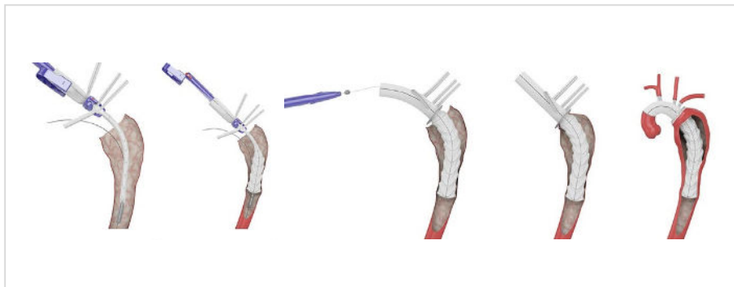

Frozen elephant trunk, in dit geval voor correctie in één tijd van een aneurysma van de aortaboog en proximale descendens.

*** Wenst u een patiëntencasus te laten bespreken op het multidisciplinair overleg van het ACB?**

Stuur gerust een email met de nodige gegevens van de patiënt alsook beschikbare beeldvorming naar: aortacentrum.brugge@azsintjan.be met als onderwerp 'ACB'.

REFERENTIE

[1] Decoster, E.L., De Letter, J. (2019). Weldoordachte implementatie van de nieuwste endovasculaire technieken. azlink, 39, februari.

Takagi H., Umemoto T.; ALICE Group (2016) A Meta-Analysis of Total Arch Replacement With Frozen Elephant Trunk in Acute Type A Aortic Dissection. Vasc Endovascular Surg.; 50(1):33-46. doi: 10.1177/1538574415624767. Epub 2016 Jan 14

AUTEURS

dr. Eva-Line Decoster
dienst Algemene, kinder- en vaatheelkunde
campus Sint-Jan

dr. Willem Ranschaert
dienst Hartheelkunde
campus Sint-Jan

Meer info beschikbaar in de azlink-app

MEDICAL **MYSTERY** Case

Een onverwacht hoog MCV in de bloedresultaten

Bij opname op de spoedgevallendienst vertoont de bloedanalyse van een 55-jarige diabetes mellitus type 1-patiënt een onverwacht hoog MCV.

Een 55-jarige man met diabetes mellitus type 1 wordt op de spoedgevallendienst opgenomen nadat zijn vader hem thuis slaperig aantrof en de hulpdiensten verwittigde. Hij heeft al drie dagen zijn medicatie niet ingenomen, met als gevolg glycemiewaarden die bij thuismetingen schommelden rond 500 mg/dL. Uit de anamnese blijkt dat de patiënt de laatste week 5 kg vermagerd is. Het klinisch onderzoek weerhoudt een productieve hoest en dyspnoe. Verder heeft de patiënt geen mictieklachten of last van braken of diarree, maar wel veel dorst. De diagnose van diabetische ketoacidose en urosepsis wordt weerhouden. De bloedanalyse toont bij opname (dag 0) een macrocytaire anemie (hemoglobine 10,9 g/dL [referentiewaarden 13,1-17,2]) met onverwacht opvallend hoog MCV (118 fL [referentiewaarden: 81-101 fL]). Zie tabel 1 voor een totaaloverzicht van de resultaten van de laboratoriumonderzoeken.

Er volgt een opname op intensieve zorgen voor de toediening van IV vocht (glucose 5 % + 40 meq KCl) en insuline (actrapid 6 E/h initieel), naast antibiotica.

Wat kan in deze casus een verklaring zijn voor de macrocytose?

a. Vitamine B12 of foliumzuurtekort
b. Myelodysplastisch syndroom
c. Alcoholisme
d. Medicatie
e. Hyperglycemie
f. Staalverwisseling

MEER INFORMATIE:

dr. Annelies Louwagie,
dr. Jan Emmerechts &
dr. Suzy Van Erum
dienst Laboratoriumgeneeskunde
campus Sint-Jan
campus Henri Serruys

Tabel 1. Resultaten van het laboratoriumonderzoek

BIOCHEMIE	Dag -236	Dag 0 (opname)	Dag +1	Dag +2	Dag +3	Ref. waarden
CRP, mg/L	12	227	224	212	118	<5
Vitamine B12, ng/L	279	639	-	-	-	197-771
Foliumzuur in serum, µg/L	2,4	4,5	-	-	-	2,4-17,7
Natrium, mmol/L	142	122	144	145	142	136-145
Kalium, mmol/L	4,4	4,4	4,2	4,3	4,1	3,5-5,1
Glucose, mg/dL	155	2083	726	178	124	74-106
Creatinine, mg/dL	2,64	5,20	4,36	3,06	2,54	0,67-1,17

HEMATOLOGIE	Dag -236	Dag 0 (opname)	Dag +1	Dag +2	Dag +3	Ref. waarden
Hemoglobine, g/dL	11,8	10,9	11,2	10,6	11,2	13,1-17,2
Hematocriet, ratio	0,33	0,39	0,33	0,31	0,32	0,39-0,50
MCV, fL	96	**118**	96	95	96	81-101
MCH, pg	34,1	32,6	33,2	32,6	33,5	27-35
MCHC, g/dL	35,6	27,7	34,4	34,2	35,1	32-36
Bloedplaatjes, x 10^9/L	179	163	NU	120	131	150-450
Leukocyten, x 10^9/L	6,1	12,6	9,4	8,2	6,9	4,5-11,0
Morfologisch bloedonderzoek	-	normaal	-	-	-	

Oplossing? Zie pagina 18

HoLEP: een innovatieve behandeling voor goedaardige prostaatvergroting

dr. Pieter Uvin // *dienst Urologie, campus Sint-Jan*

Vaak vraagt goedaardige prostaatvergroting om een heelkundige oplossing. Diverse technieken lenen zich hiertoe. Een daarvan is de Holmium laserenucleatie van de prostaat (HoLEP): een wetenschappelijk goed onderbouwde, innovatieve en efficiënte techniek die een aantal belangrijke voordelen biedt ten opzichte van de klassieke behandelingen.

PLASKLACHTEN

Eén op de twee mannen boven de vijftig krijgt te maken met plasklachten door goedaardige prostaatvergroting, zoals een verminderde urinestraal, plassen in meerdere tijden en veelvuldig plassen van kleine hoeveelheden. Bij goedaardige prostaatvergroting neemt de transitiezone van de prostaat in volume toe van 5 ml tot zelfs 400 ml. Bij de meeste mannen gaat het over een volumetoename van enkele tientallen ml.

BEHANDELING

Het is mogelijk om deze aandoening initieel medicamenteus te behandelen, met onder andere alfablokkers en 5-alfareductase-inhibitors. Vaak is uiteindelijk toch een heelkundige oplossing nodig om de klachten te verhelpen en om nadelige gevolgen, zoals potentieel onomkeerbare beschadiging van blaas en nieren, te vermijden.

TURP

Tot recent paste de uroloog meestal een transurethrale resectie van de prostaat (TURP) toe om het goedaardige weefsel weg te schrapen met elektrische energie. De buitenkant (het kapsel) van de prostaat blijft hierbij ongewijzigd. Tijdens een TURP worden de bloedvaten echter niet tegelijkertijd dichtgeschroeid, wat de kans op nabloeding niet gering maakt.

Abdominale prostatectomie

Prostaten die te volumineus zijn (vanaf 80 ml volgens de richtlijnen van de 'European Association of Urology') met een TURP behandelen, is geen optie. In dat geval is een abdominale of 'open' prostatectomie of laserenucleatie van de prostaat aangewezen. Een abdominale prostatectomie uitvoeren gebeurt via een onderbuiksincisie en gaat frequent gepaard met fors bloedverlies. De sonde blijft meestal een vijftal dagen ter plaatse, waardoor de patiënt vaak een week in het ziekenhuis verblijft.

HoLEP

Een Holmium laserenucleatie van de prostaat (HoLEP) is een procedure die de mogelijkheid geeft om het goedaardige prostaatweefsel met laserenergie scherp uit te snijden langs het plaskanaal. In tegenstelling tot de TURP ontstaan op die manier geen kleine stukjes, maar twee of drie grote prostaatkwabben die rondzweven in de blaas. Na uitsnijding volgt de versnippering van die goedaardige kwabben in de blaas en ophaling via het plaskanaal voor anatomopathologisch onderzoek. Dit gebeurt met behulp van een morcellator. De ingreep kan zowel onder algemene als regionale verdoving worden uitgevoerd.

Alle bovenstaande zijn behandelingen voor goedaardige prostaatvergroting. Het is belangrijk om het onderscheid te maken met behandelingen voor prostaatkanker, zoals een robotgeassisteerde radicale prostatectomie. Bij heelkundige procedures voor goedaardige prostaatvergroting blijft het prostaatkapsel altijd ter plaatse, waardoor het risico op erectiele dysfunctie en urineverlies zeer klein is. Toch zijn er grote verschillen tussen de verschillende procedures die gebruikt worden voor goedaardige prostaatvergroting.

BELANGRIJKE VOORDELEN

HoLEP biedt enkele belangrijke voordelen ten opzichte van de klassieke TURP voor prostaatvolumes < 80 ml en de abdominale prostatectomie voor prostaatvolumes > 80 ml:

- Het te behandelen prostaatvolume is voor een laserenucleatie idealiter tussen de 40 ml en 200 ml, waardoor het mogelijk is om de overgrote meerderheid van patiënten met goedaardige prostaatvergroting met deze techniek te behandelen.
- De bloedvaten worden door de laser onmiddellijk dichtgebrand zodat er minder bloedverlies optreedt tijdens de ingreep en de kans op bloedingen na de ingreep verkleint.
- In vergelijking met een TURP heeft de patiënt na een laserenucleatie een krachtigere urinestaal en verkleint het risico op een heringreep door aangroei van het goedaardige prostaatweefsel.

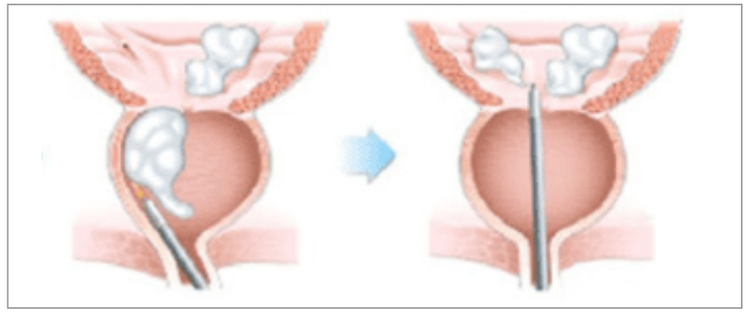

Tijdens een HoLEP-procedure worden de obstructieve adenoomkwabben scherp uitgesneden met laserenergie en hierna vermalen en opgezogen met een morcellator.

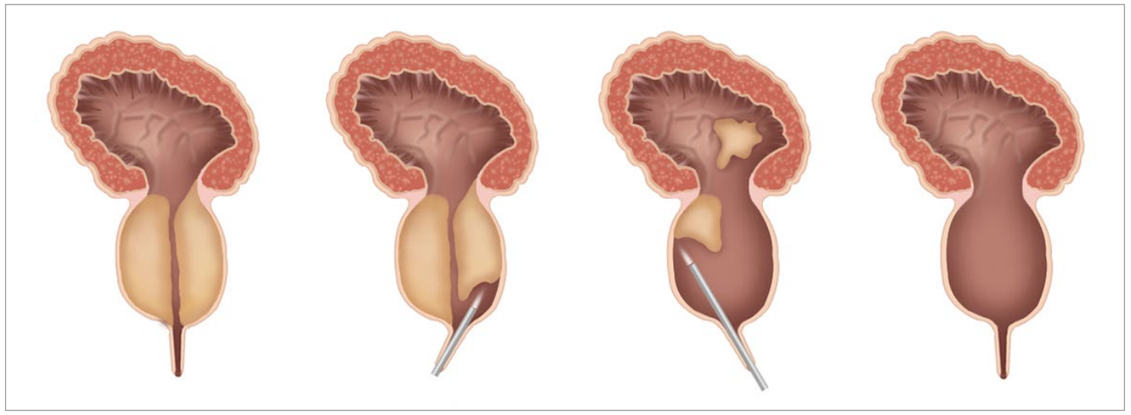

Wetenschappelijke studies tonen duidelijk aan dat HoLEP een veilige en minstens even efficiënte techniek is ten opzichte van de klassieke behandelingen van goedaardige prostaatvergroting (TURP en abdominale prostatectomie), met enkele belangrijke voordelen voor de patiënt, zoals minder bloedverlies en een kortere hospitalisatieduur.

- De blaassonde hoeft meestal maar één of twee dagen ter plaatse te blijven, waardoor de hospitalisatieduur aanzienlijk verkort en de procedure kostenefficiënt is, zowel ten opzichte van de TURP als van de abdominale prostatectomie.
- Bij volumineuze prostaten dient de patiënt niet te herstellen van een onderbuiksincisie en uiteraard is er bij een laserenucleatie na de procedure ook geen litteken ter hoogte van de onderbuik.

Een bijkomend voordeel van een Holmium lasertoestel is dat deze laserenergie ook zeer bruikbaar is voor de, eventueel gelijktijdige, behandeling van urolithiasis (blaasstenen, ureterstenen en nierstenen).

NADELEN

Als bijwerking van HoLEP kunnen er de eerste weken na de operatie wel wat meer 'irritatieve plasklachten' zijn, zoals aandrang (urge) of een verhoogde plasfrequentie. Deze klachten gaan evenwel steeds spontaan voorbij na enkele weken. Andere nadelen van HoLEP zijn de wat langere operatieduur en de hoge kostprijs van de apparatuur.

EERSTE KEUZE BIJ GROTERE PROSTAATVOLUMES

Deze nadelen wegen echter geenszins op tegen de voordelen die een patiënt ondervindt wanneer hij een HoLEP-procedure ondergaat, in vergelijking met de klassieke technieken. Voor geen enkele techniek ter behandeling van goedaardige prostaatvergroting bestaat zoveel wetenschappelijke evidentie als voor HoLEP (> 15 randomized controlled trials)[1].

In de recente richtlijnen van de European Association of Urology is HoLEP dan ook de eerste keuze bij de behandeling van grotere prostaatvolumes, mits beschikbaarheid van de apparatuur en de expertise.

NOODZAKELIJKE EXPERTISE

Dr. Pieter Uvin (uroloog op campus Sint-Jan van het AZ Sint-Jan Brugge-Oostende AV en het AZ Sint-Lucas Brugge sinds oktober 2018) kon de noodzakelijke expertise voor HoLEP opbouwen via fellowships bij dr. Peter Schatteman en dr. Geert De Naeyer in het OLV Aalst, dr. Bernard Rappe in het ASZ Aalst en tot slot ook bij dr. Karin Lehrich in de Vivantes Auguste-Viktoria-Klinikum in Berlijn, die geldt als een internationale referentie voor laserenucleatie van de prostaat.

De diensten Urologie van het AZ Sint-Jan Brugge-Oostende AV en het AZ Sint-Lucas Brugge zijn dan ook zeer tevreden dat ze sinds juni 2019 deze innovatieve techniek kunnen aanbieden.

KEY MESSAGES:

- HoLEP (Holmium laserenucleatie van de prostaat) is een wetenschappelijk goed onderbouwde en innovatieve techniek voor de behandeling van goedaardige prostaatvergroting.
- Tijdens een HoLEP-procedure worden de obstructieve adenoomkwabben scherp uitgesneden met laserenergie en hierna vermalen en opgezogen met een morcellator.
- Wetenschappelijke studies tonen duidelijk aan dat HoLEP een veilige en minstens even efficiënte techniek is ten opzichte van de klassieke behandelingen van goedaardige prostaatvergroting (TURP en abdominale prostatectomie), met enkele belangrijke voordelen voor de patiënt, zoals minder bloedverlies en een kortere hospitalisatieduur.

REFERENTIE

[1] Kuntz RM, Lehrich K, Ahyai SA. Holmium laser enucleation of the prostate versus open prostatectomy for prostates greater than 100 grams: 5-year follow-up results of a randomised clinical trial. Eur Urol 2008; 53:160-168

Yin L, Teng J, Huang CJ, Zhang X, Xu D. Holmium laser enucleation of the prostate versus transurethral resection of the prostate: a systematic review and meta-analysis of randomized controlled trials. J Endourol 2013; 27:604-611

Montorsi F, Naspro R, Salonia A, Suardi N et al. (2004) Holmium laser enucleation versus transurethral resection of the prostate: results from a 2-centre, prospective, randomised trial in patients with obstructive benign prostatic hyperplasia. J Urol 2004;172:1926-1929

AUTEUR

dr. Pieter Uvin
dienst Urologie
campus Sint-Jan

Meer info beschikbaar in de azlink-app
App Store
Google play

MEDICAL **MYSTERY**

Oplossing

Een onverwacht hoog MCV in de bloedresultaten

Wat kan in deze casus een verklaring zijn voor de macrocytose?

Het juiste antwoord: e. Hyperglycemie

Alle antwoorden kunnen aanleiding geven tot een (vals) verhoogd MCV. Voor een bij herhaling vastgestelde macrocytaire anemie is steeds bijkomend onderzoek nodig naar de etiologie. In geval van een eenmalig sterk verhoogd MCV dat niet in de lijn ligt van voorgaande of volgende resultaten moeten clinicus en laboratoriumspecialist niet alleen beducht zijn op staalverwisseling, maar ook op een vals verhoogde waarde door hyperglycemie. Bij hyperglycemie ontstaat een osmotisch onevenwicht wanneer rode bloedcellen, die grote hoeveelheden glucose bevatten, gedurende een aantal seconden in de iso-osmolaire buffer van de celteller terechtkomen.

Dit leidt tot diffusie van water in de rode bloedcel met als gevolg zwellen van de rode bloedcellen en een vals verhoogde MCV-waarde.

Meer info?

Een sterker gedetailleerde oplossing is beschikbaar op op **azlink.be** en de **azlink-app.**

NIEUWE ARTSEN

dr. Harm Arentsen

Uroloog

dienst Urologie, campus Sint-Jan

050 45 25 30
urologie@azsintjan.be

Dr. Harm Arentsen groeide op in Nederland. Hij behaalde zijn artsexamen aan de Vrije Universiteit Brussel in 2005. De specialisatie Urologie volgde hij in het Radboud universitair medisch centrum in Nijmegen, Nederland, en aan de Radboud Universiteit verdedigde hij in 2014 succesvol zijn doctoraatsproefschrift, met als titel: 'New intravesical treatment modalities for non-muscle invasive bladder cancer'. Hij volgde een fellowship laparoscopische en robotgeassisteerde chirurgie in Leipzig, Duitsland. Dr. Arentsen is Fellow of the European Board of Urology (FEBU). Sinds 2016 is hij als staflid urologie verbonden aan het Urologisch Centrum Noord-West-Vlaanderen en voornamelijk werkzaam op campus Sint-Jan. Zijn professionele aandachtsgebieden zijn algemene en oncologische urologie en robotchirurgie.

dr. Griet Buyck

Geriater

dienst Geriatrie, campus Sint-Jan & campus SFX

050 45 31 60 – 050 47 04 70
geriatrie.secretariaat@azsintjan.be

Dr. Griet Buyck volgde haar opleiding geneeskunde aan de UGent, waar ze haar diploma als arts behaalde in 2012. Nadien volgde ze er de opleiding Inwendige Geneeskunde, met als subdiscipline Geriatrie. In 2018 ontving ze haar erkenning als geriater. Tijdens haar opleiding werkte ze in het AZ Sint-Blasius in Dendermonde, het AZ Sint-Lucas in Gent, het AZ Jan Palfijn in Gent, het AZ Sint-Vincentius in Deinze en het UZ Gent.
Als aanvulling op haar algemene opleiding, volgde dr. Buyck een bijkomende vorming in de oncogeriatrie in Treviso, Italië, met de bedoeling zich hier op campus Sint-Jan ook verder in te bekwamen. Sinds december 2018 versterkt zij het multidisciplinaire team van de dienst Geriatrie. Naast oncogeriatrie, bestaan haar interessegebieden uit infectieziekten en geneesmiddelgebruik bij ouderen. Verder is ze ook werkzaam binnen het Centrum voor Cognitieve Stoornissen.

dr. Alexander Clarysse

Neonatoloog

dienst Neonatologie, campus Sint-Jan

050 45 27 70
neonataalsecretariaat@azsintjan.be

Dr. Alexander Clarysse startte zijn studies geneeskunde aan de KULAK en vervolgde deze aan de KU Leuven. Hij behaalde zijn diploma van arts in 2011. Tijdens zijn opleiding tot kinderarts werkte hij in het AZ Sint-Blasius te Dendermonde, op campus Brugge van het AZ Sint-Jan Brugge-Oostende AV en het UZ Leuven. Daarnaast werkte hij ook zeven maanden in het revalidatiecentrum Pulderbos te Zandhoven, waar veel ex-prematuren met allerlei gezondheidsproblemen verzorgd worden. Zijn erkenning in de neonatologie behaalde hij in 2017 na vervollediging van een fellowship op de dienst Neonatale Intensieve Zorgen (NIZ) van het UZ Leuven. Aansluitend werkte hij een jaar als praticien attaché op de Service de Réanimation Néonatale van het CHRU de Lille in Frankrijk, onder leiding van prof. Laurent Storme. Met 5.900 bevallingen per jaar is dit de tweede grootste materniteit van Frankrijk en ze geldt als het referentiecentrum voor neonatale chirurgie voor de regio Nord-Pas-de-Calais. De dienst NIZ telt er in totaal 65 bedden, verdeeld over drie afdelingen (Réanimation Néonatale, Soins Intensifs en Arc-en-Ciel). Deze buitenlandse ervaring vormde een ontegensprekelijke meerwaarde in zijn algemene vorming tot kinderarts-neonatoloog. Sinds 1 september 2018 is dr. Alexander Clarysse werkzaam op de dienst NIZ van campus Sint-Jan, waar hij zich zal toeleggen op de algemene neonatologie in al haar aspecten.

dr. Eva Van Caenegem

Endocrinoloog

dienst Endocrinologie,
campus Sint-Jan & campus Henri Serruys

050 45 23 30 - 059 55 50 35
endocrinologie@azsintjan.be
endocrinologie.oostende@azsintjan.be

In 2010 studeerde dr. Eva Van Caenegem af als arts aan de UGent. Ze deed nadien onderzoek naar de invloed van geslachtshormonen op bot en lichaamssamenstelling, gesteund door het Fonds voor Wetenschappelijk Onderzoek (FWO), Vlaanderen. Ze behaalde in 2014 haar doctoraat in de medische wetenschappen. Tijdens haar klinische opleiding inwendige geneeskunde liep ze stage in het AZ Sint-Lucas Gent, het AZ Sint-Jan Brugge-Oostende AV en het UZ Gent. Ze kreeg in februari 2019 haar erkenning als endocrinoloog. In januari 2019 specialiseerde ze zich verder in de bijnierpathologie via een internationale masterclass in Amsterdam en van maart tot mei 2019 voegde ze daar nog een fellowship aan het Radboud universitair medisch centrum in Nijmegen, Nederland, aan toe. Sinds juni 2019 versterkt ze de dienst Endocrinologie. Naast diabeteszorg en algemene endocrinologie, zal ze zich toeleggen op bijnierpathologie en nieuwe technologieën in diabetes.

dr. Jan Van der Heyden

Cardioloog

dienst Cardiologie, campus Sint-Jan

050 45 26 70
policardiologiesecretariaat@azsintjan.be

Dr. Jan Van der Heyden studeerde geneeskunde aan de Universiteit Gent en behaalde zijn diploma als cardioloog in 2004 aan de Universiteit Antwerpen. Nadien verrichtte hij in het kader van zijn opleiding tot interventiecardioloog gedurende 3 jaar een fellowship in het St. Antonius Ziekenhuis in Nieuwegein, Nederland. In dit ziekenhuis zette hij zijn loopbaan als interventiecardioloog verder. Hij groeide er door tot hoofd van het cathlab en diensthoofd Cardiologie en vervulde deze functies tot juli 2018. In 2012 behaalde hij zijn doctoraatstitel aan de Universiteit Utrecht met als titel 'Carotis stenting voorafgaand aan coronaire bypasschirurgie'. Als subspecialisatie heeft hij zich bedreven in de coronaire percutane interventies en daarnaast ook in de behandeling van structureel hartlijden, meer in het bijzonder hartklepvervangingen via percutane transkathetertechnieken. Sinds 1 juli 2018 is dr. Van der Heyden werkzaam op campus Sint-Jan.

EDUCATIEF PROGRAMMA

Programma, inschrijving & meer informatie: www.azlink.be

Oktober 2019

Symposium "Happy Feet"
Zaterdag 5 oktober 2019 – 08.30 uur - Vives Hogeschool, Xaverianenstraat 10, 8200 Brugge

AZ COLLOQUIA – Symposium Pancreas- en slokdarmchirurgie
Dinsdag 8 oktober 2019 – 20.30 uur – Auditorium campus Sint-Jan, Ruddershove 10, 8000 Brugge

Staf Interne - Turn the page
Donderdag 10 oktober 2019 - 19.00 uur - Auditorium campus Henri Serruys, Kaïrostraat 84, 8400 Oostende
Inschrijving niet vereist.

Symposium Onco-urologie
Zaterdag 12 oktober 2019 – 9.00 uur – dienst Urologie – Valkaart, Albrecht Rodenbachstraat 42, 8020 Oostkamp

November 2019

Navormingsavond KGVO - "Euthanasie en wilsverklaring"
Dinsdag 5 november 2019 - 20.00 uur - Auditorium campus Henri Serruys, Kaïrostraat 84, 8400 Oostende

AZ COLLOQUIA – Symposium Ethiek en economie
Dinsdag 12 november 2019 – 20.30 uur – Auditorium campus Sint-Jan, Ruddershove 10, 8000 Brugge

Staf Interne - Gynaecologie & inwendige geneeskunde: internistische raakvlakken
Donderdag 14 november 2019 - 19.00 uur - Auditorium campus Henri Serruys, Kaïrostraat 84, 8400 Oostende
Inschrijving niet vereist.

December 2019

AZ COLLOQUIA – FLASH-avond Chirurgie
Dinsdag 10 december 2019 – 20.30 uur – Auditorium campus Sint-Jan, Ruddershove 10, 8000 Brugge

Staf Interne - Up-to-date Reumatologie
Donderdag 12 december 2019 - 19.00 uur - Auditorium campus Henri Serruys, Kaïrostraat 84, 8400 Oostende
Inschrijving niet vereist.

Januari 2020

AZ COLLOQUIA – FLASH-avond Interne geneeskunde
Dinsdag 7 januari 2020 – 20.30 uur – Auditorium campus Sint-Jan, Ruddershove 10, 8000 Brugge

Volgt u ons al op **LinkedIn?**

azlink
www.azlink.be

az sint-jan
brugge - oostende av