azlink

Pulse voor de medische praktijk

Nº 49
Editie september 2021
www.azlink.be

MKA, gebeten op vooruitgang en verdere ontwikkeling

az sint-jan
brugge - oostende av

Editie september 2021

Adviesraad
Voorzitter: dr. Bruno Dillemans
Coach: dr. Hugo Vereecke
dr. Olivier Deryck
dr. Catherine Dick
dr. Michel Langlois
dr. Anne Loccufier
dr. Hans Rigauts
dr. Sarah Roels
dr. Pieter-Jan Vandekerckhove
dr. Elisabeth Vander Stichele
Marieke Damme
Anja Proksch
Anne-Mie Vansteelant
Evelyn Verhelle

Werkten mee aan dit nummer
dr. Gudrun Bossuyt
dr. Catherine Dick
dr. Nathalie Neyt
dr. Martijn Swimberghe
dr. Geert Vanhooren
dr. Jens Van Praet
dr. Mathias Van Tornout
Jelmer Van Vooren
dr. Barbara Veys
Elke De Geeter
Annelies Hervent
Anne-Mie Vansteelant
Living Stone nv - www.livingstone.eu

Ontwerp, illustraties, redactie en projectmanagement
Living Stone nv - www.livingstone.eu

Secretariaat azlink
Dienst Communicatie
Ruddershove 10, 8000 Brugge
communicatie@azsintjan.be
www.azlink.be

Druk
Drukkerij Perka nv

Verantwoordelijke uitgever
dr. Hans Rigauts

MIX
Papier van verantwoorde herkomst
FSC® C014697

INHOUD

Voorwoord 3

MKA, gebeten op vooruitgang en verdere ontwikkeling 4-7
dr. Nathalie Neyt en dr. Barbara Veys

De succesfactoren van **regionale beroertezorg** 8-9
dr. Geert Vanhooren

Medical Mystery: Wat 'ontstemt' deze podiumartiest? 9
dr. Catherine Dick

Oppervlaktescanning in de radiotherapie: campus Sint-Jan als pionier 10-11
dr. Martijn Swimberghe en Jelmer Van Vooren

Multidisciplinaire benadering van **primaire immuundeficiënties** 12-13
dr. Jens Van Praet

Standaardaanpak locoregionale anesthesie: **Safety First** 14-17
dr. Gudrun Bossuyt en dr. Mathias Van Tornout

Medical Mystery: Oplossing 17

Nieuwe artsen 18-19

Educatief programma 20

Copyright © 2021 AZ Sint-Jan Brugge-Oostende AV. Alle rechten voorbehouden. De inhoud (zowel teksten als afbeeldingen) van dit magazine is auteursrechtelijk beschermd. Niets uit deze uitgave mag vermenigvuldigd of doorgegeven worden aan derden zonder schriftelijke toelating van de uitgever.
Contact: dienst Communicatie, communicatie@azsintjan.be

az sint-jan
brugge - oostende av

VOORWOORD

Hans Rigauts

algemeen directeur

De zomervakantie zit er weer op. Hittegolven en wateroverlast. Het eerste vooral in het zuiden, het laatste vooral in het noorden, tot zelfs bij ons. De zweetdruppels bollen op ons voorhoofd en het water staat ons aan de lippen. Dit alles letterlijk en figuurlijk. We gaan van de ene golf naar de andere. Diegenen die nog een beetje in vakantiestemming zijn of nog wat willen nagenieten, zullen net als ik golven vooral associëren met de zee, weidsheid, vrijheid en zorgeloosheid. Spijtig genoeg heeft het kroonbeest, beter bekend als het coronavirus, ervoor gezorgd dat onze spontane en rustgevende associaties volledig omgegooid werden. We glijden van de ene besmettingsgolf naar de andere en van vrijheid en zorgeloosheid is al lang geen sprake meer.

Het wordt alsmaar moeilijker om je op te laden en je gedreven in te zetten na anderhalf jaar crisis. In het ziekenhuis worden verpleegkundige equipes omwille van aanpassingen in speciale COVID-afdelingen door elkaar gehaald en buiten hun vertrouwde omgeving ingezet. Van artsen worden bijkomende inspanningen gevraagd op de COVID-afdelingen, inclusief supplementaire wachtdiensten. Dit alles lukt perfect in een crisissituatie. Maar de definitie van een crisis is dat ze een eindpunt kent. En net dat laatste is tot op vandaag een probleem. Het einde is nog niet in zicht, de golven blijven zich aandienen en dat maakt het stilaan ondragelijk. Daarbovenop blijft het leven buiten het ziekenhuis ook voortdurend onderhevig aan nieuwe regels, die bovendien regelmatig aangepast worden, zodat het moeilijk wordt dit alles nog te volgen. Een vakantiebestemming kiezen in het buitenland kan ernstige gevolgen hebben wanneer je terugkeert uit een rode zone met PCR-testing en quarantaine als verplichting.
De zo noodzakelijke rust en ontsnapping uit de dagelijkse hectiek op een mooie vakantiebestemming wordt op die manier weer een stressmoment.
En zo blijft dit maar doorgaan.

We ervaren allemaal dat de grenzen van onze draagkracht en flexibiliteit stilaan bereikt - zo niet overschreden - zijn. En ja, gelukkig is nagenoeg elk van ons gevaccineerd in de hoop dat dit enig soelaas brengt. Op dit ogenblik bereidt het ziekenhuis zich voor op het najaar. Een periode waarin typisch veel infecties voorkomen (denk maar aan het griepseizoen). Elk van ons houdt zijn hart vast opdat we niet weer geconfronteerd worden met afschakelplannen in het ziekenhuis waardoor de 'normale' geplande zorg weeral moet uitgesteld worden. Deze fluctuaties van besmettingsgolven naar periodes van herstel om dan weer terug te vallen in een besmettingspiek is organisatorisch en praktisch voor al onze artsen en medewerkers een heuse mallemolen. Maar we denken vooral ook aan onze patiënten die geconfronteerd worden met speciale maatregelen bij opname in het ziekenhuis, bijzondere en beperkende bezoekregelingen, regelmatige PCR-testen, uitgestelde zorg … De effecten op hun mentaal en fysiek welzijn zijn evenmin te overzien. Als arts willen we – ondanks de wisselende en moeilijke omstandigheden – onze patiënten op de eerst plaats zetten en de best mogelijke zorg aanbieden. Tot nog toe lukte ons dit goed, de outcomecijfers van het ziekenhuis bewijzen dit, en dat geeft ons toch de kracht om verder te gaan.

Het water staat ons aan de lippen en het zweet parelt op ons voorhoofd en dit keer niet vanwege moessonbuien of hittegolven.

Veel leesgenot

Hans Rigauts
Algemeen directeur

MKA, gebeten op vooruitgang en verdere ontwikkeling

dr. Barbara Veys en dr. Nathalie Neyt // *dienst Mond-, kaak- en aangezichtchirurgie, campus Sint-Jan, campus SFX & AZ Sint-Lucas Brugge*

Na bijna een halve eeuw is de dienst Mond-, kaak- en aangezichtchirurgie op campus Sint-Jan uitgebreid tot een team van elf stafleden. Ze werken in hechte samenwerking en putten uit elkaars expertise om een sterk gesubspecialiseerd aanbod te verzorgen.

HOGE STANDAARD

Na zijn specialisatie tot kaakchirurg in Groningen vestigde dr. Luc Neyt zich in 1972 in Brugge. De oprichting van een stagecentrum tandheelkunde van de KU Leuven gaf in 1976 een extra impuls aan zijn discipline en in 1979 kreeg hij versterking van prof. dr. Calix De Clercq. De dienst bleef verder uitbreiden tot een gerenommeerde dienst die de volledige scope van de mond-, kaak- en aangezichtchirurgie (MKA) kan aanbieden. Vandaag telt de dienst MKA elf stafleden. Tien van hen zijn actief in het ziekenhuis, prof. dr. De Clercq schroefde zijn chirurgische activiteiten inmiddels terug. Begin juli 2021 vervoegden twee gewaardeerde collega's het team na samensmelting met de dienst MKA van het AZ Sint-Lucas Brugge.

De dienst MKA op campus Sint-Jan geldt als een verwijs- en referentiecentrum en biedt elke pathologie en subspecialisatie binnen het vakgebied aan. Dat de chirurgen de lat daarin hoog leggen, leidt regelmatig tot nationale en internationale voordrachten en trainingen in of vanuit het ziekenhuis. De stafleden kunnen ook op een studiecoördinator rekenen om deelname aan internationale studies te begeleiden en zelf nationale en internationale studies op te zetten volgens de steeds strenger wordende regels. Er is wereldwijde interesse voor de internationale fellowships op de dienst en elk jaar krijgen een viertal assistenten er hun opleiding tot MKA-chirurg.

BREED CHIRURGISCH AANBOD

Nagenoeg alle stafleden zijn fellow van de European Board of Cranio-Maxillo-Facial Surgery. Elk van hen beheerst en beoefent de basistechnieken en -ingrepen binnen de orale chirurgie, zoals verwijdering van tanden en wijsheidstanden, preprothetische ingrepen en implantologie, orale chirurgie en pathologie, speekselklierpathologie of resectie van kleine tumoren in de mond. De chirurgen kunnen op veel verwijzingen rekenen voor dentoalveaolaire chirurgie onder intraveneuze sedatie. Deze techniek biedt de patiënt de mogelijkheid om tijdens de ingreep als het ware in een roes te verkeren en de ingreep niet echt bewust mee te maken. Het vermijdt een algemene narcose met intubatie en vergt maar een kort verblijf in het ziekenhuis. De ingreep gebeurt in samenwerking met de dienst Anesthesie om een vlot en veilig verloop te verzekeren. Elk staflid spitst zich in het bijzonder ook nog eens op een bepaalde subdiscipline toe, met bijhorend engagement in een werkgroep of vereniging die hierrond opgezet is.

SPEERPUNTDISCIPLINES

Orthognatische chirurgie

Zeker voor orthognatische chirurgie wist de dienst een stevige reputatie op te bouwen, zowel in de medische wereld als bij

De dienst MKA op campus Sint-Jan geldt als een verwijs- en referentiecentrum. Deze biedt elke pathologie en subspecialisatie binnen het vakgebied aan.

patiënten, die van veraf de weg naar campus Sint-Jan vinden. In het kader van een zo minimaal invasief mogelijke benadering legt een van de stafleden zich toe op de ontwikkeling van nieuwe instrumenten en 3D-planningssoftware. Deze ontwikkelingen leverden de dienst wereldwijde faam op. De fijnere instrumenten laten een beperkte incisie toe en zijn vriendelijker voor de weke delen, waardoor de patiënt minder pijn en zwelling ervaart na de ingreep. Ze bevorderen bovendien een kortere operatietijd. Aan de orthognatische ingrepen gaat steeds een meticuleuze voorbereiding vooraf aan de hand van een 3D-planning. De ontwikkelingen hierin staan niet stil en worden steeds verder verfijnd. Een goede planning van de ingrepen met behulp van de 3D-geprinte hulpstukken op maat laat toe de chirurgische uitdagingen vooraf perfect in kaart te brengen en de tijdspanne voor de eigenlijke ingreep zo kort mogelijk te houden. De diverse masterclasscursussen die een van de stafleden zes keer per jaar organiseert op campus Sint-Jan en verschillende andere locaties wereldwijd zorgen voor continue internationale belangstelling. Elk jaar opnieuw leiden ze tot vele bezoeken aan de dienst door internationale fellows. Net als de jaarlijkse cursus over orthognatische chirurgie, in het Europese tijdschrift Maxillofaciale Chirurgie gekend als de 'Lobster Course' omdat deze vierdaagse cursus naar een 16 jaar oude traditie afgesloten wordt met een gezamenlijke kreeftmaaltijd.

Op het vlak van oncologische activiteiten tonen de MKA-chirurgen zich zeer sterk in reconstructie na resectie, een ingreep die het mutilerende effect van de resectie beperkt door een onmiddellijke reconstructie van het defect met een wekedelen- of botlap.

Preprothetiek en implantologie

De dienst richt een specifiek spreekuur in voor preprothetiek. Het gaat om chirurgische ingrepen ter voorbereiding op de plaatsing van tandimplantaten bij mensen met te smalle atrofische kaakwallen. Verbreding gebeurt aan de hand van botgreffes, doorgaans uit de buitenste laag van het schedeldak genomen in plaats van uit de heupkam zoals vroeger, vanwege de betere botkwaliteit én lagere morbiditeit. Ook hiervoor komen tal van verwijzingen van over het hele land. In samenwerking met de tandheelkundige afdeling en prof. Lieven Barbier in het bijzonder, werd het prothetisch herstel verder op punt gesteld. Bij toepassing van het onmiddellijk belastingsprotocol (van vast naar vast) plaatst de chirurg in de botgreffes meteen voorlopige implantaten. De dag na de ingreep worden er vaste tanden onder de vorm van een kunststofbrug gefixeerd op deze tijdelijke implantaten, zodat de patiënt geen edentate periode hoeft te vrezen. Ook over dit onderwerp worden regelmatig cursussen en voordrachten georganiseerd.

Agenesie

Samen met de afdeling tandheelkunde is er een gezamenlijk spreekuur voor agenesie, voor de behandeling van ontbrekende definitieve tandelementen. Patiënten met meervoudige agenesieën hebben vaak een parcours van meerdere jaren voor de boeg. De chirurgen moeten hiervoor een gedetailleerd behandelplan uitstippelen waarin correcte timing een cruciale rol speelt. Ook de orthodontist vervult hierin een sleutelfunctie.

Congenitale afwijkingen

Twee keer per maand, op woensdagnamiddag, organiseert de dienst MKA samen met een multidisciplinair team van logopedist, orthodontist en NKO-arts ook een gezamenlijk spreekuur voor congenitale en craniofaciale afwijkingen. Wat betreft schisis en craniofaciale afwijkingen

In geval van reconstructie van het bot van het aangezicht en de kaakbeenderen bereiden de chirurgen de ingreep tot in detail in 3D voor.

Vandaag telt de dienst MKA tien actieve stafleden, v.l.n.r.: dr. Tom De Backer, dr. Joke De Ceulaer, dr. Karen Supply, dr. Philippe Lamoral, dr. Johan Abeloos, dr. Francis De Ketelaere, dr. Gwen Swennen, dr. Krisztian Nagy, dr. Nathalie Neyt en dr. Barbara Veys.

Arts-specialist	(Sub)specialiteiten
dr. Johan Abeloos	Preprothetische reconstructies Agenesie-spreekuur Hoofd-halstumoren Orthognatische chirurgie
dr. Tom De Backer	Preprothetische reconstructies Zygoma-implantaten Esthetische chirurgie Orthognatische chirurgie Hoofd-halstumoren
dr. Joke De Ceulaer	Hoofd-halstumoren: secretaris van de Vlaamse Werkgroep Hoofd Hals Tumoren vzw O-bridge
dr. Francis De Ketelaere	Medicolegale expertise All-on-4 implantologie
dr. Philippe Lamoral	Hoofd-halstumoren – Huidtumoren Preprothetische reconstructies Schedelbasischirurgie Orthognatische chirurgie
dr. Krisztian Nagy	Schisispathologie: bouwde dit uit als zijn kernactiviteit aan het schisiscentrum in de Semmelweis universiteit in Boedapest, Hongarije
dr. Nathalie Neyt	OSAS – MRA: zetelt in de Interdisciplinary Belgian Dental & Surgery Sleep Medicine Academy (iBEDSSMA) Preprothetische reconstructies Orthognatische chirurgie
dr. Karen Supply	Preprothetische reconstructies Esthetische chirurgie Hoofd-halstumoren Orthognatische chirurgie
prof. dr. Gwen Swennen	Orthognatische chirurgie Esthetische aangezichtchirurgie Congenitale chirurgie Ontwikkeling 3D virtuele software en minimaal invasieve concepten voor orthognatische chirurgie
dr. Barbara Veys	Kaakgewrichtchirurgie Orthognatische chirurgie Preprothetische reconstructies Zygoma-implantaten

heeft de dienst alle expertise in huis. Indien het een craniosynostoseproblematiek betreft, vervoegt neurochirurg dr. Nikolaas Vantomme samen met zijn collega's het team.

Hoofd-Hals Tumoren

Op het vlak van oncologische activiteiten tonen de MKA-chirurgen zich zeer sterk in reconstructie na resectie. Het gaat om een ingreep die het mutilerende effect van de resectie beperkt door een onmiddellijke reconstructie van het defect met een wekedelen- of botlap. Om de operatietijd zo kort mogelijk te houden, wordt deze ingreep meestal in twee teams uitgevoerd. In geval van reconstructie van het bot van het aangezicht en de kaakbeenderen bereiden de chirurgen de ingreep tot in detail in 3D voor. Waar mogelijk probeert de chirurg ook al onmiddellijk de implantaten te plaatsen. Het streefdoel: de esthetische en functionele impact van de oncologische ingreep minimaliseren. Specifiek hiervoor ontwikkelde het team een betaalbare brugconstructie op implantaten: de O-bridge. De patiënten krijgen een sterk multidisciplinair team achter zich en kunnen rekenen op intensieve begeleiding en opvolging door een uitgebreid paramedisch team. Voor deze subspecialisatie is er bovendien een hechte samenwerking met dr. Christophe Spaas van het AZ Zeno Knokke-Heist. Hij is ook consulent voor het oncologisch spreekuur.

OSAS (obstructief slaapapneusyndroom)

In samenwerking met dr. Tom Vauterin en de NKO-artsen engageert de dienst zich

ook in een gemeenschappelijke consultatie voor het obstructief slaapapneusyndroom (OSAS). Deze kadert binnen de bredere multidisciplinaire samenwerking met de diensten Neurologie en Longziekten in de slaapkliniek. De dienst MKA staat in voor de plaatsing van mandibulaire repositie-apparaten (MRA) en indien nodig voor de uitvoering van een chirurgische kaakcorrectie ter verbreding van de luchtweg.

Kaakgewrichtchirurgie
De behandeling van kaakgewricht-pathologie gebeurt eveneens in multidisciplinair overleg, met tandarts Anouk Asscherickx. De tandartsen nemen de conservatieve benadering voor hun rekening. De MKA-chirurg buigt zich over de chirurgische vraagstukken en legt zich daarbij toe op de artroscopie, open gewrichtchirurgie en de plaatsing van kaakgewrichtsprothesen.

Plastische aangezichtchirurgie
Sinds jaren staat de dienst in hoog aanzien voor esthetische chirurgie van het aangezicht, waarop een van de stafleden zich heeft toegelegd. Jaarlijks komen dan ook vele internationale fellows hiervoor in het bijzonder op bezoek.

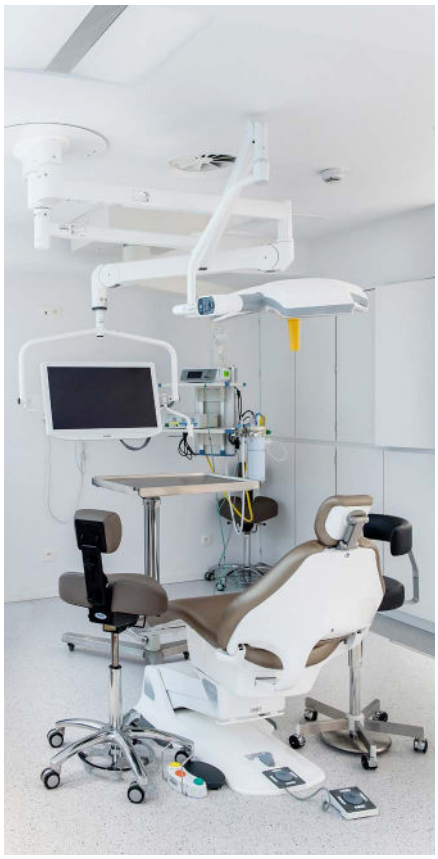

Decompressiechirurgie
Rond orbitachirurgie, met name decompressie-ingrepen, is een goede samenwerking uitgebouwd met oftalmoloog dr. Sylvie Vandelanotte.

TRAUMA
Bij fracturen van het middengezicht of de oogkas gebruiken de MKA-chirurgen een CBCT-scan en geavanceerde technologie om de niet-aangetaste kant van het gelaat te spiegelen met de aangetaste zijde. Zo kunnen ze deze ingrepen in detail voorbereiden in 3D en inschatten welk reconstructieplaatje vereist zal zijn. Tijdens de ingreep hanteren ze dezelfde navigatie om te controleren of de repositie van verplaatste fractuurdelen in de correcte en natuurlijke positie gebeurt.

STAGECENTRUM TANDHEELKUNDE
De dienst MKA huisvest nog steeds een stagecentrum tandheelkunde van de KU Leuven, waar ook dertien stafleden aan verbonden zijn. Nagenoeg elke Leuvense tandartsstudent draait er minimum zes weken mee onder supervisie. Deze link maakt dat MKA-chirurgen en tandartsen in een waardevolle wisselwerking op snel, rechtstreeks en wederzijds advies kunnen rekenen. Verwijzende tandartsen kunnen erop vertrouwen dat de stafleden van de afdeling Tandheelkunde zich tot tweedelijnszorg beperken en dat ze patiënten na de vereiste supplementaire zorgverstrekking terug verwijzen. Voor eventueel telefonisch tweedelijnsadvies staan ze eveneens paraat.

UITBREIDING ACTIVITEITEN
Sinds september 2020 zijn de MKA-activiteiten uitgebreid naar campus SFX. Het is de bedoeling om er alle poliklinische zorgverlening in parallel aan te bieden met campus Sint-Jan. De artsen hebben op campus SFX drie zalen ter beschikking. Twee MKA-chirurgen kunnen er dus simultaan aan het werk, terwijl de volgende patiënt al wordt voorbereid in de derde zaal. Voor ingrepen onder sedatie is er een ontwaakruimte met vier bedposities, uitgerust met de nodige monitoringvoorzieningen. Dat biedt het recent uitgebreide team van MKA-chirurgen de nodige ruimte om hun activiteiten verder uit te bouwen en te verfijnen.

Sinds september 2020 zijn de MKA-activiteiten uitgebreid naar campus SFX met de bedoeling om er alle poliklinische zorgverlening in parallel aan te bieden met campus Sint-Jan.

AUTEURS

dr. Barbara Veys
dienst Mond-, kaak- en aangezichtchirurgie campus Sint-Jan, campus SFX & AZ Sint-Lucas Brugge

dr. Nathalie Neyt
dienst Mond-, kaak- en aangezichtchirurgie campus Sint-Jan, campus SFX & AZ Sint-Lucas Brugge

Meer info beschikbaar in de azlink-app
Available on the App Store
Google play

De **succesfactoren** van regionale beroertezorg

dr. Geert Vanhooren // *dienst Neurologie, campus Sint-Jan*

De toenemende technische complexiteit van het diagnostisch proces, de selectie van de optimale behandelstrategie, de hoge kwalitatieve eisen van de effectieve behandeling en dat alles onder extreem hoge tijdsdruk, maakt hyperspecialisatie van de acute beroertezorg noodzakelijk. Optimalisatie van de zorg voor de patiënt met een beroerte in de grotere regio is mogelijk door uniformisering van de lokale specialistische eerste lijn en centralisatie van de tweede lijn, het KOM-netwerk overstijgend en aangevuld met enkele campussen van het AZ Delta.

FUNCTIONELE UITKOMST VERBETEREN

Ischemische beroerte blijft de tweede belangrijkste doodsoorzaak, de leidende oorzaak van verworven handicap in Europa en een majeure oorzaak van dementie. Wegens demografische redenen zal het aantal beroertes in Europa met 40 % zijn toegenomen tussen 2000 en 2025. Bovendien gebeuren tot 25 % van de beroertes op jongere leeftijd, met een nog grotere psychosociale impact.
Hoewel preventie in haar vele facetten een uiterst belangrijke rol speelt, kan een adequate, gecoördineerde aanpak in de acute fase, wanneer een beroerte zich toch voordoet niet alleen de kansen op overleven verbeteren, maar vooral ook de functionele uitkomst, een zo mogelijk nog veel belangrijker resultaat. Door intraveneuze trombolyse alleen bereiken – over het hele tijdsvenster gerekend – 28 % meer patiënten een uitstekende uitkomst (modified Rankin Score of mRS 0-1). Hoewel slechts voor een minderheid van de patiënten toepasbaar, leidt de combinatie van intraveneuze trombolyse met mechanische trombectomie tot een uitstekende uitkomst bij tot 70 % meer patiënten.

TROMBOLYSE

Intraveneuze trombolyse uniformiseren binnen het netwerk heeft geleid tot veiligere zorg. Het gebruik van een gemeenschappelijk uitgewerkte en op de meest recente literatuur en internationale richtlijnen gebaseerde set van inclusie- en exclusiecriteria zorgt voor correcte patiëntselectie. De uniformisering van de procedure reduceert fouten in de toediening wanneer patiënten voor complexere procedures, zoals trombectomie, dienen te worden getransfereerd.

TROMBECTOMIE

Voor de complexere, minder frequent toegepaste trombectomie wordt, conform de wettelijke normering uit 2014 die de beroertezorg echelonneert, de patiënt vanuit een netwerkziekenhuis naar campus Sint-Jan gebracht, waar een toegewijde groep van artsen en verpleegkundigen 24/7 klaarstaat. De behandeling gebeurt volgens het 'drip and ship'-principe. Samen met een 60-tal rechtstreeks opgenomen patiënten worden op heden op deze manier in totaal een 120-tal patiënten per jaar behandeld en deze cijfers kennen een stijgende tendens. Dit zorgt voor een minimum behandelvolume waardoor de internationale kwaliteitsnormen kunnen worden gehandhaafd. Het beroertezorgnetwerk rond campus Sint-Jan slaagt erin om functionele uitkomstresultaten, uitgedrukt in mRS op drie maand na de beroerte, te halen die

ACUTE REGIONALE BEROERTEZORG

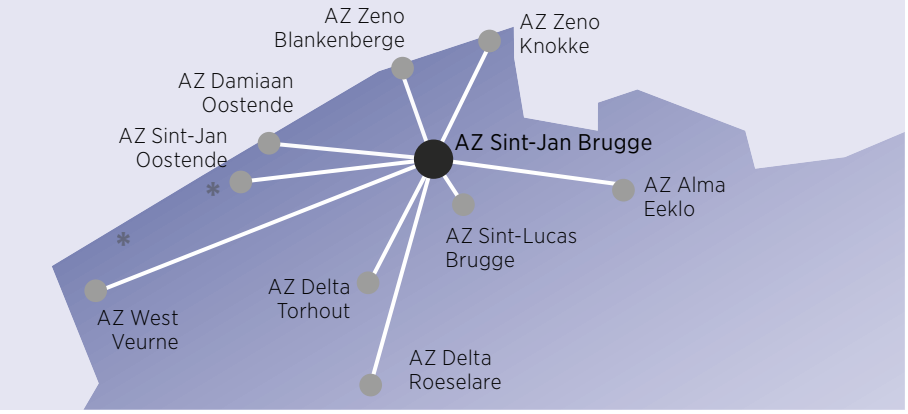

* *De revalidatieziekenhuizen BZIO en KEI maken ook deel uit van het beroertezorgnetwerk.*

vergelijkbaar of zelfs net beter zijn dan wat in meta-analyses van de verschillende grote klinische studies sedert 2015 is gepubliceerd.

EEN ONTBREKEND JURIDISCH KADER

Hoewel de definitieve erkenning van de verschillende netwerken in Vlaanderen nog steeds te kampen heeft met juridische en politieke problemen op de verschillende beleidsniveaus en er daardoor slechts een gebrekkige financiële regeling bestaat, proberen de betrokken partijen binnen het netwerk aan de weg te timmeren, op vrijwillige basis en ten bate van de patiënten met een beroerte.

NIEUWE ANALYSETECHNIEKEN MET PERFUSIE-CT

Tot zeer recent waren de tijdsvensters relatief rigide bepaald voor zowel trombolyse als trombectomie. Doordat de parenchymtijd (het tijdsverloop bekeken vanuit de beschadigingssnelheid van het hersenweefsel) steeds meer aan belang wint, kunnen steeds meer patiënten die buiten de klassieke tijdsvensters het ziekenhuis bereiken ook nog worden behandeld. De parenchymklok loopt bij patiënten met een goede collaterale circulatie trager, waardoor meer bedreigd weefsel kan worden gered bij snel ingrijpen. Deze patiënten selecteren, vereist nieuwe analysetechnieken met onder andere perfusie-CT. Campus Sint-Jan biedt deze techniek gecentraliseerd aan de netwerkziekenhuizen aan. De centralisatie van de verwerking heeft ook als voordeel dat er een virtueel teleradiologienetwerk ontstaat met onmiddellijke beschikbaarheid van complexe beeldvorming tijdens overleg voor overname voor trombectomie.
Dit verkort de DiDo (Door-In-Door-Out) parameter van de verschillende netwerkziekenhuizen. Alles samen leidde dit ertoe dat steeds meer patiënten in een steeds ruimer tijdsbestek - tot wel 24 uur na het ontstaan van de beroerte - geholpen kunnen worden. In deze fase telt elke minuut, waardoor de prognose van de patiënt verder potentieel verbetert.

MULTIDISCIPLINAIR OVERLEG

Het in kaart brengen van het kerninfarct en de bedreigde, maar mogelijk nog te redden zone zorgde ervoor dat niet alleen de diagnostiek, maar ook de verschillende behandelscenario's en algoritmes in recente jaren explosief zijn gegroeid. De correcte triage binnen een bepaald tijdsvenster bij een zeker patiëntenprofiel gebeurt het veiligst in een ad-hoc multidisciplinair overleg tussen het verwijzende centrum en het trombectomiecentrum. Om deze expertise te delen met de collega's en te leren uit de casuïstiek wordt zowel driemaandelijks een wetenschappelijke avondvergadering georganiseerd voor de collega's in de deelnemende ziekenhuizen, als een driewekelijkse casusbespreking over de middag.

SUCCESVOLLE REGIONALE BEROERTEZORG

Ook tijdens de recente COVID-pandemie is het beroertezorgnetwerk rond campus Sint-Jan erin geslaagd om de performantie hoog te houden. Eens te meer een mooie verdienste van enerzijds het beroertezorgteam op campus Sint-Jan zelf, maar zeker ook alle collega's en medewerkers uit het omliggende netwerk.

Een uitstekende verstandhouding en samenwerking tussen de teams in de verschillende ziekenhuizen vormt de hoeksteen van het succes van de regionale beroertezorgorganisatie van dit netwerk. Met mogelijk een Europese accreditering in het verschiet hoopt het beroertezorgnetwerk hier, in afwachting van een Belgische erkenning, ook een internationale uitstraling aan te geven.

AUTEUR

dr. Geert Vanhooren
dienst Neurologie, campus Sint-Jan

MEDICAL **MYSTERY** Case

Wat 'ontstemt' deze podiumartiest?

Na een jaar aanhoudende dysfonie die maar niet verholpen raakt met de behandeling in een ander ziekenhuis dient een 83-jarige man die al zijn hele leven actief is in de showbizz zich bij de dienst NKO aan voor een tweede advies.

Een 83-jarige man komt op consultatie bij de dienst NKO voor een second opinion vanwege aanhoudende dysfonie sinds een jaar. De klachten van heesheid nemen langzaam toe en hij heeft ook hyperreactieve lagere luchtwegen met een manifeste hoestprikkel. Er zijn geen pijn- of slikklachten, wel wat verminderde eetlust zonder gewichtsverlies. Hij heeft geen koorts gehad en geen klachten van nachtelijk zweten.

De man heeft nooit gerookt, is een gepensioneerd technisch medewerker van een ziekenhuis en werkt in de showbizz. Hij heeft zijn hele leven opgetreden en nooit stemproblemen gehad. Omwille van polymyalgia rheumatica staat hij onder chronische behandeling met een lage dosis corticoïden. Voor de dysfonie wordt hij reeds een jaar opgevolgd en behandeld. Hij onderging geen operatieve ingreep met intubatie voor een andere pathologie.

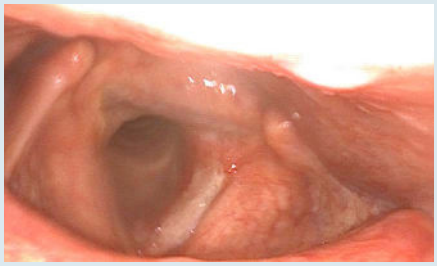

▲ * *Fig. 1. Fors beslag op de linkerstemband met verminderde mucosale soepelheid bij laryngoscopie op consultatie.*

Aanvankelijk kreeg hij na een eerste onderzoek in een ander ziekenhuis antibiotica en corticoïden peroraal en in puffer. Zes maanden voor het consult op campus Sint-Jan werd operatief een granulatiepoliep verwijderd ter hoogte van de linkerstemband. Bij anatomopathologisch onderzoek werd geen maligniteit vastgesteld, enkel reactief ontstekingsweefsel. Nadien werd een logopedische behandeling opgestart zonder verbetering van de stem.

Op campus Sint-Jan brengt klinisch onderzoek een minder mobiele linkerstemband met een verdacht letsel over de hele lengte van de stemband aan het licht (Fig. 1). Er is duidelijk verminderde mucosale wave bij stroboscopisch onderzoek.

Oplossing? Zie pagina 17

Oppervlaktescanning in de radiotherapie: campus Sint-Jan als pionier

dr. Martijn Swimberghe en Jelmer Van Vooren // *dienst Radiotherapie, campus Sint-Jan*

Sinds maart 2018 maakt de dienst Radiotherapie gebruik van het Catalyst HD oppervlaktescanningsysteem. Het tweevoudig voordeel dat dit systeem biedt, met name superieure positioneringsondersteuning en continue monitoring, vormt een belangrijke basis voor de toepassing van de recentste bestralingstechnieken.

HET BELANG VAN EEN CORRECTE POSITIONERING

In de radiotherapie is een correcte patiëntenpositionering van primordiaal belang. Vóór elke radiotherapeutische behandeling wordt tijdens een simulatieprocedure een CT-scan genomen in de bestralingshouding. Op deze CT-scan definieert de radiotherapeut nauwkeurig de nodige doelvolumes en risico-organen, waarna de stralingsfysicus of dosimetrist deze gegevens integreert om tot een optimaal bestralingsplan te komen.
Het is belangrijk om de houding van de patiënt tijdens deze simulatie-CT-scan zo nauwkeurig mogelijk te reproduceren tijdens de eigenlijke bestraling, teneinde een correcte toediening van de bestraling te verzekeren, zoals gepland op basis van de simulatie-CT-scan.

Het is belangrijk dat er steeds een kritische, realistische blik aanwezig blijft op de oplossingen die de computertechnologie aanreikt.

De meest courante methode om een correcte positionering te verzekeren, is de plaatsing van huidmarkeringen op de patiënt met fuchsine, een semipermanente kleurstof. Ze maakt gebruik van een lasersysteem dat zowel op de CT-simulatie als in de bestralingsbunker dezelfde ruimtelijke positie ten opzichte van het bestralingstoestel aangeeft en combineert dit met de huidmarkeringen om de originele simulatiehouding van de patiënt op het toestel zelf te bekomen. Deze manier van positioneren brengt enkele nadelen met zich mee, zoals tijdelijke ontsiering van de huid van de patiënt, precisieverlies door de dikte van de fuchsinelijnen en het gegeven dat slechts drie punten op de huid in rekening worden gebracht.

OPPERVLAKTESCANNING ALS KATALYSATOR VOOR NIEUWE BESTRALINGSTECHNIEKEN

In maart 2018 verving de dienst Radiotherapie deze positioneringstechniek door het Catalyst HD oppervlaktescanningsysteem. Drie camera's aan het bunkergewelf die optisch

Het Catalyst HD oppervlaktescanningsysteem biedt een tweevoudig voordeel: superieure positioneringsondersteuning en de mogelijkheid tot continue monitoring.

licht (405 nm golflengte) uitzenden en de reflectie opvangen, maken het mogelijk om het individuele lichaamsoppervlak van elke patiënt nauwkeurig in kaart te brengen. Door te vergelijken met het referentiebeeld tijdens de CT-simulatie is een precieze realtimepositionering mogelijk die superieur is aan de positionering op basis van huidmarkeringen en het lasersysteem.[1]

De implementatie van het Catalyst HD systeem laat eveneens toe om, na de initiële positionering, de positie van de patiënt continu te monitoren. Indien de patiënt onverwacht zou bewegen tijdens de toediening van de bestraling detecteert de oppervlaktescanner dit en wordt de bestraling automatisch onderbroken. Dit biedt een bijkomende veiligheid en garandeert een correcte positionering tijdens de gehele bestralingsbehandeling. Deze monitoring is in het bijzonder van belang bij stereotactische bestralingen, een techniek die sinds 2019 op campus Sint-Jan wordt toegepast. Hierbij wordt gebruikgemaakt van zeer hoge curatieve stralingsdosissen, verdeeld over enkele fracties en gericht op een klein doelwit, zoals een kleine longtumor of een metastase. Omdat het target zich vaak in de nabijheid van omliggende kritische organen bevindt, dient de beweging van de patiënt tot een minimum te worden herleid.

Het Catalyst HD systeem is ook essentieel bij de deep inspiration breath hold (DIBH)-techniek, waarbij de patiënt de ademhalingscyclus blokkeert in diepe inspiratie. Hierbij volgt de oppervlaktescanner de diepte en het aanhouden van de ademhalingsstop nauwgezet op, en garandeert zo de betrouwbaarheid van de bestraling. Door de toepassing van deze techniek vormt zich een grotere luchtbarrière tussen het hart en de te bestralen linkerborst, waardoor de hartdosis en het hiermee gepaard gaande risico op laattijdige cardiale toxiciteit daalt.

MULTIDISCIPLINAIR DE TOEKOMST TEGEMOET

Oppervlaktescanning maakt onderdeel uit van de hoogtechnologische evolutie in de radiotherapie, waarbij steeds meer menselijke handelingen worden overgedragen naar computergestuurde processen. Het is belangrijk dat er steeds een kritische, realistische blik aanwezig blijft op de oplossingen die de computertechnologie aanreikt. Informatica is niet zaligmakend en de kritische houding en ervaring van zowel verpleegkundigen, dosimetristen, artsen als fysici speelt een belangrijke rol in het waarborgen van een kwalitatieve en veilige behandeling.
De introductie van nieuwe technologieën laat toe meer geavanceerde bestralingstechnieken te implementeren. De hierboven beschreven stereotactische bestralingen van primaire longcarcinomen en pelviene metastasen en de DIBH-techniek zijn hier mooie voorbeelden van. Naar de toekomst toe zal de aanwezigheid van het Catalyst HD systeem onder andere een uitbreiding van de stereotactische indicaties toelaten. Zo gaat de dienst Radiotherapie zeer binnenkort van start met de stereotactische bestraling van wervelmetastasen die - gezien de delicate ligging vlakbij het ruggenmerg - een enorme graad van precisie vereisen. Daarnaast zullen ze ook de stereotactische radiochirurgie van hersenmetastasen uitrollen in samenwerking met de dienst Neurochirurgie. In tegenstelling tot een pancraniële bestraling laat een stereotactische bestraling van hersenmetastasen een veel nauwkeurigere bestraling toe met hogere dosissen, waardoor een superieure lokale tumorcontrole bereikt kan worden met lager risico op neurocognitieve toxiciteit.

Drie camera's aan het bunkergewelf die optisch licht uitzenden en de reflectie opvangen, maken het mogelijk om het individuele lichaamsoppervlak van elke patiënt nauwkeurig in kaart te brengen.

REFERENTIES

[1] Kugele M, Mannerberg A, Norring Bekke S, Alkner S, Berg L, Mahmood F, et al. Surface guided radiotherapy (SGRT) improves breast cancer patient setup accuracy. J Appl Clin Med Phys. 2019;20(9):61–8E

AUTEURS

dr. Martijn Swimberghe
dienst Radiotherapie, campus Sint-Jan

Jelmer Van Vooren
dienst Radiotherapie, campus Sint-Jan

Multidisciplinaire benadering van **primaire immuundeficiënties**

dr. Jens Van Praet // *dienst Nierziekten, infectieziekten en algemene inwendige ziekten, campus Sint-Jan*

Omdat de diagnostiek van primaire immuundeficiënties (PID) uitdagend is, werkte het AZ Sint-Jan Brugge-Oostende AV een multidisciplinaire benadering uit. Ze strekt zich binnen het ziekenhuis uit over verschillende diensten en omvat ook een nauwe samenwerking met het UZ Gent.

WAT ZIJN PRIMAIRE IMMUUNDEFICIËNTIES

Primaire immuundeficiënties (PID) zijn een diverse groep van aandoeningen die gepaard gaan met een verhoogd risico op infecties. Ze worden veroorzaakt door een defect in een component van het aangeboren of verworven immuunsysteem. Per definitie is dat defect spontaan aanwezig om te kunnen spreken van een PID. Gebruik van immunosuppressiva of een secondaire aandoening kunnen immers ook leiden tot immuundeficiëntie. Er zijn reeds meer dan 200 verschillende vormen van PID in de literatuur beschreven en vrijwel allemaal kunnen ze beschouwd worden als een zeldzame ziekte (orphan disease).

UITDAGENDE DIAGNOSTIEK

Voor PID werkt het AZ Sint-Jan Brugge-Oostende AV vanuit een multidisciplinaire benadering, waarbij de diensten Nierziekten, infectieziekten en algemeen inwendige ziekten (dr. Jens Van Praet), Hematologie (dr. Sylvia Snauwaert), Longziekten (dr. Charlotte Depuydt), Kinderlongziekten en allergische aandoeningen (dr. Kate Sauer) en Laboratoriumgeneeskunde (dr. Jan Emmerechts en dr. Martine Vercammen) betrokken zijn. De diagnostiek van PID is door de heterogeniteit uitdagend. Afhankelijk van het type (viraal / bacterieel / fungaal ...) en de lokalisatie (pulmonair / centraal zenuwstelsel ...) van de onderliggende infecties worden verschillende componenten van het immuunsysteem geëvalueerd, onder andere het complementsysteem, de granulocytenfunctie, bepaling van de lymfocytensubsets en van de B-geheugencellen en doses van de verschillende types immunoglobulines. Om een stoornis van de humorale immuniteit aan te tonen, wordt de vaccinatierespons bepaald tegen een eiwitvaccin, bijvoorbeeld tetanus, en een polysacharidevaccin (niet-geconjugeerd pneumokokkenvaccin). Sommige testen, zoals de genetische diagnostiek en bepaling van cytokines op plasma, gebeuren in samenwerking met het UZ Gent (prof. dr. Tessa Kerre en prof. dr. Filomeen Haerynck).

BEHANDELING EN OPVOLGING

De meest voorkomende vorm van PID op volwassen leeftijd is de common variable immunodeficiency of CVID (zie box), een vorm van humorale immuundeficiëntie. Snelle herkenning van de symptomen en tijdig starten van substitutietherapie met immunoglobulines is essentieel om ernstige infecties te voorkomen.

Snelle herkenning van de symptomen van common variable immunodeficiency (CVID), de meest frequente vorm van PID, en tijdig starten van substitutietherapie met immunoglobulines is essentieel om ernstige infecties te voorkomen.

Kenmerken van common variable immunodeficiency/CVID

- Verlaagd IgG, en IgA en/of IgM
- Gedaald aantal B-geheugencellen
- Gedaalde respons op polysachariden- en/of eiwitvaccins
- Verhoogde kans op sinopulmonale bacteriële infecties met gekapselde bacteriën (onder andere pneumokokken, *H. influenzae* ...) en ontwikkeling van bronchiëctasieën
- Verhoogde kans op enterovirusinfecties (meningo-encefalitis)
- Verhoogde kans op *C. jejuni*- en *G. lamblia*-infecties (gastro-enteritis)
- Verhoogde kans op lymfoproliferatieve aandoeningen en sarcoïdose-achtige reacties in organen
- Verhoogde kans op auto-immuniteit waaronder auto-immuun hemolytische anemie en immuuntrombocytopenie

Toediening van deze immunoglobulines kan zowel intraveneus (meestal eenmaal per maand) als subcutaan. In het laatste geval kan de toediening wekelijks (of tweewekelijks) thuis gebeuren. Voor goedkeuring van de terugbetaling van immunoglobulinetherapie is attestatie door een mandataris van de Belgian Primary Immune Deficiency Group (BPIDG) vereist.[1] Voor het AZ Sint-Jan Brugge-Oostende AV is dr. Jens Van Praet gemandateerd lid van deze nationale werkgroep. De behandeling met intraveneuze immunoglobulines kan evenwel gebeuren in een ziekenhuis in de buurt van de woonplaats van de patiënt. De volwassen patiënten met PID worden minstens jaarlijks gezien op de consultatie algemeen inwendige ziekten op campus Sint-Jan om de algemene evolutie op te volgen. Daarnaast volgt hun behandelend specialist hen frequenter op.

INTERNATIONALE STUDIE

Vanuit de lopende samenwerking met de onderzoeksgroep van prof. dr. Haerynck in het UZ Gent kon het AZ Sint-Jan Brugge-Oostende AV deelnemen aan een internationale studie over de oorzaak van ernstige COVID-19 bij patiënten zonder risicofactoren. Prof. dr. Jean-Laurent Casanova van The Rockefeller University, een wereldautoriteit op het gebied van genetische oorzaken van zeldzame invasieve infecties, leidt dit onderzoek. Een eerste belangrijk resultaat was dat een deel van de patiënten ziek wordt door de aanwezigheid van antistoffen gericht tegen type I interferonen of een genetisch defect in de type I-interferonimmuniteit.[2]

INDICATIES VOOR DOORVERWIJZING

Recidiverende (meer dan vier per jaar) bacteriële infecties of infecties met ernstig beloop, onverklaarde bronchiëctasieën of infecties met een ongewone verwekker bij een patiënt zonder onderliggende aandoening kunnen wijzen op een PID. Patiënten met een verdenking op PID kunnen terecht op campus Sint-Jan voor diagnostiek en zo nodig de opstart van behandeling. Ze kunnen hiervoor verwezen worden naar een van de hogergenoemde diensten.

REFERENTIES

[1] https://bpidg.be/nl/homepage/
[2] Zhang Q et al. Inborn errors of type I IFN immunity in patients with life-threatening COVID-19. Science. 2020;370(6515)

Er zijn reeds meer dan 200 verschillende vormen van PID in de literatuur beschreven en vrijwel allemaal kunnen ze beschouwd worden als een zeldzame ziekte.

AUTEUR

dr. Jens Van Praet
dienst Nierziekten, infectieziekten en algemene inwendige ziekten, campus Sint-Jan

Meer info beschikbaar in de azlink-app
Available on the App Store
Google play

Standaardaanpak locoregionale anesthesie: **Safety First**

dr. Mathias Van Tornout en dr. Gudrun Bossuyt // *dienst Anesthesie – Reanimatie, campus Sint-Jan*

Om zeldzame complicaties tot een minimum te beperken, geldt voor locoregionale blocks een vaste werkmethode. Verschillende types lokaal anestheticum kunnen gebruikt worden naargelang de gewenste duur en snelheid van onset van het sensorimotorische block. Locoregionale technieken kunnen ook bij kinderen op een veilige manier postoperatieve pijn verlichten.

ALGEMENE PRINCIPES

Bij locoregionale anesthesie kunnen zeldzaam complicaties optreden. Enerzijds complicaties die kunnen optreden bij andere percutane technieken, zoals zenuwschade, hematoom, infectie of pneumothorax. Anderzijds meer specifieke complicaties, zoals lokaal anestheticum systemische toxiciteit (LAST). Om deze tot een minimum te beperken, worden bij elk block een aantal algemene principes gehanteerd.

DOCUMENTERING VAN VOORAFBESTAAND NEUROGEEN LIJDEN

Voorafbestaand neurogeen lijden documenteren, is uiterst belangrijk bij traumatisch letsel van een lidmaat of revisiechirurgie en gebeurt door middel van een voorafgaand functioneel klinisch neurologisch onderzoek met focus op de zenuwen die zullen verdoofd worden. Bij traumachirurgie met risico op postoperatief compartimentsyndroom of ingrepen met risico op iatrogene zenuwschade kan er, in overleg met de chirurg, voor geopteerd worden om af te zien van locoregionale anesthesie om het klinisch beeld hiervan postoperatief niet te maskeren. Een andere optie is een preoperatief geplaatste perineurale katheter pas op te laden met lokaal anestheticum eens de neurologische functie postoperatief intact blijkt. Doorgaans prikt men locoregionale blocks bij wakkere patiënten, inclusief de analgetische blocks die door een algemene anesthesie gevolgd worden. Voor het comfort van de patiënt gebeurt dit vaak onder een lichte sedatie. Patiënten wakker houden, biedt een extra dimensie van veiligheid doordat zij zelf kunnen aangeven wat ze ervaren tijdens de procedure en kan discussie achteraf vermijden in geval van postoperatieve complicaties.

COAGULATIESTATUS CONTROLEREN

In principe kan - in tegenstelling tot neuraxiale anesthesie - een perifeer zenuwblock geprikt worden in een therapeutisch geanticoaguleerde patiënt. Diepere blocks, bijvoorbeeld een infraclaviculair of popliteaal block, of moeilijker comprimeerbare punctielocaties, bijvoorbeeld supraclaviculair, dienen wel maximaal atraumatisch te gebeuren en enkel indien zij een belangrijk voordeel opleveren. Bijvoorbeeld om algemene anesthesie te vermijden bij zwaar cardiovasculair of pulmonaal belaste patiënten of om moeilijk te beheersen postoperatieve pijn te vermijden of te remediëren.

ASEPSIS

De regio van injectie wordt zorgvuldig ontsmet. Injectie gebeurt pas eens het ontsmettingsmiddel volledig opdroogde, om neurotoxiciteit van antiseptica te vermijden. Chirurgische handhygiëne en steriele handschoendracht wordt toegepast. De echoprobe wordt bedekt met een steriele hoes en er wordt gewerkt met steriele echogel. Indien een

Optimale pijnstilling met locoregionale anesthesie kan een vlot ontslag uit het ziekenhuis helpen bewerkstelligen.

perineurale katheter wordt geplaatst, wordt de injectieplaats ook omrand met steriele doeken.

ECHOGRAFIE

Waar locoregionale technieken vroeger vooral gebaseerd waren op de identificatie van anatomische landmarks in combinatie met neurostimulatie, wordt echografie op heden vrijwel standaard toegepast ter visualisatie van zenuwen, naald(punt) en omliggende (osseuze, musculotendineuze, fasciale, pleurale en arterioveneuze) structuren. De literatuur toont aan dat echografie over de jaren heen de betrouwbaarheid (success rate) van locoregionale technieken deed toenemen en mogelijkheid bood tot beperking van de volumes lokaal anestheticum. De verhoopte reductie in gerelateerde complicaties is echter minder eenduidig. Het risico op LAST lijkt ten gevolge van de beperking van de dosissen lokaal anestheticum en het vermijden van vasculaire injecties te zijn gereduceerd sinds de introductie van echografie, maar neemt de laatste jaren mogelijk terug wat toe. Dit zou kunnen komen door de toenemende populariteit van locoregionale blocks en het drempelverlagende effect voor minder ervaren gebruikers (ultrasound is bovendien een dankbare tool bij teaching van assistenten). Postoperatieve zenuwletsels zijn multifactorieel te verklaren: rechtstreeks chirurgisch letsel, compressieletsels door bloedleegte met een knelband, positioneringsgerelateerde drukletsels, maar ook naaldtrauma door locoregionale anesthesie. De verwachte reductie in (zeldzame) locoregionale anesthesiegerelateerde zenuwletsels lijkt minder duidelijk: zowel in het pre- als post-echografietijdperk blijft eenzelfde grote spreiding in gerapporteerde incidentie van alle postoperatieve zenuwletsels aanwezig (0,3/1.000 tot 80/1.000). Een protectief effect van echografie gaat potentieel verloren in de grote spreiding van deze moeilijk te rapporteren complicatie of het aandeel van locoregionale technieken in postoperatieve zenuwschade is mogelijk erg beperkt. Een andere verklaring kan zijn dat zenuwen echografisch uiteraard beter kunnen worden gevisualiseerd, maar daardoor - vooral door onervaren gebruikers - ook bewust dichter worden benaderd met de naaldpunt. Pneumothorax lijkt (vooral bij supra- en infraclaviculaire blocks) in elk geval duidelijk te zijn afgenomen na introductie van echografie.[1-2]

INJECTIE-OPENINGSDRUKMONITORING (IOP)

Door een eenvoudige mechanische druksensor tussen de spuit en de naald te schakelen, is het mogelijk om de injectiedruk te visualiseren. Bij elke injectie wordt de druk onder de 15 PSI (pounds per square inch) gehouden. Uit de literatuur blijkt dat intraneurale injectie of zenuw-naaldcontact altijd gepaard gaat met injectiedrukken van 15 PSI of hoger. Periodiek hogere drukken bij injectie hoeven uiteraard niet altijd zenuw-naaldcontact te betekenen. Naaldcontact met rigidere structuren zoals fascia en bot kunnen dit ook veroorzaken. Het is nodig om dit te correleren met de echografische lokalisatie van de naaldpunt op dat moment.

NEUROSTIMULATIE

Door een neurostimulator te verbinden met de locoregionale naald kunnen paresthesieën of motorische antwoorden uitgelokt worden wanneer de naaldpunt een zenuw nadert. Stimuleren kan enkel met de naaldpunt, gezien dit het enige niet-geïsoleerde deel van de naald is. Bij standaardinstellingen genereert de neurostimulator schokjes met een amplitude van 0,5 mA, duur van 0,1 ms, aan een frequentie van 2 Hz. Deze instellingen zijn van die grootteorde dat ze geen discomfort veroorzaken. Het doel van neurostimulatie is zeker en vast niet om paresthesie of motorisch antwoord uit te lokken ter bevestiging van de positie van de naaldpunt. Ervaren anesthesisten brengen de naaldpunt op een veilige manier via echografische geleiding tot op een veilige afstand van het doelwit en beoordelen de correcte positie van de naaldpunt aan de hand van de spreiding van het lokaal anestheticum bij injectie met een lage inspuitingsdruk. Paresthesie of motorantwoord treedt voor de anesthesist normaal niet onverwacht op. De patiënt werd op dat moment doorgaans reeds verwittigd dat paresthesie of spontane beweging van een bepaald lichaamsdeel kan optreden. Indien dit zeldzaam toch op een onverwacht moment gebeurt, is het nodig om te verifiëren of de naaldpunt echografisch wel goed in beeld werd gebracht (bij schuin aansnijden van de naald met het echografisch vlak kan de naaldpunt zich soms al iets dieper bevinden, dit is een kwestie van millimeters). Een amplitude van 0,5 mA gebruiken, incorporeert een zekere veiligheidsmarge. Er werd experimenteel aangetoond dat geen motorantwoord of paresthesie kan worden opgewekt met amplitudes van </= 0,2 mA tenzij de naaldpunt zich intraneuraal bevindt. Deze techniek levert dus een hoge specificiteit ter identificatie van een intraneurale naaldtip. De sensitiviteit voor zenuw-naaldcontact is echter veel lager, afhankelijk van welk type zenuw er wordt benaderd. Een combinatie van echografische lokalisatie met druk- én neuromonitoring verlaagt de kans op intraneurale (intrafasciculaire) injectie.

ASPIRATIE

Na elke naaldmanipulatie wordt eerst geaspireerd alvorens lokaal anestheticum in te spuiten. Hierbij is het belangrijk de druk die op de echoprobe wordt uitgeoefend te

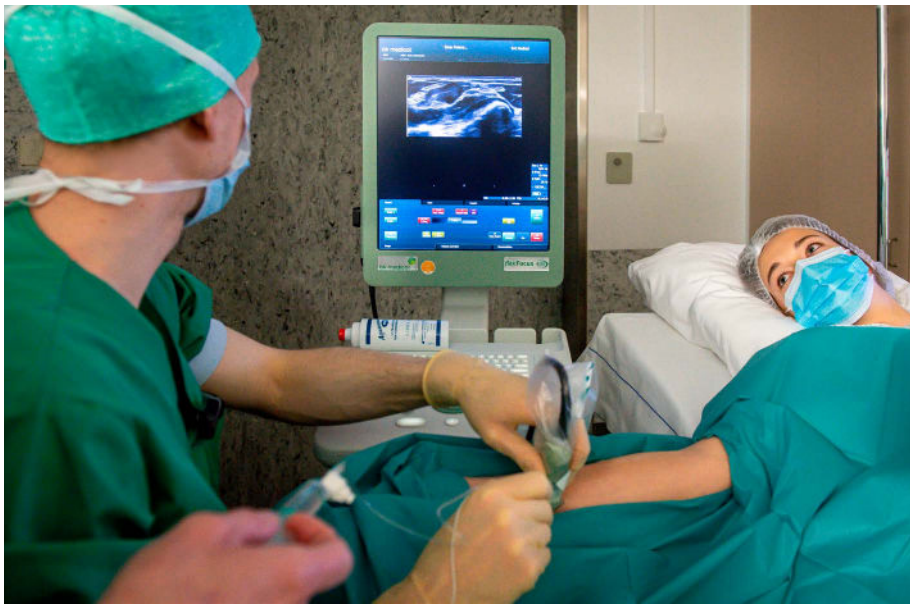

Waar locoregionale technieken vroeger vooral gebaseerd waren op de identificatie van anatomische landmarks in combinatie met neurostimulatie, wordt echografie op heden standaard toegepast ter visualisatie van zenuwen, naald(punt) en omliggende structuren.

minimaliseren zonder contact met de huid te verliezen. Dit om een onintentionele intravasculaire (vooral intraveneuze) injectie te vermijden.

VITALE PARAMETERS

Deze worden altijd gemonitord tijdens de plaatsing van een locoregionaal block. Echografie mag het risico op LAST dan wel vermoedelijk verminderd hebben, dit kan in zeldzame gevallen nog voorkomen. De lokale anesthetica die men voor locoregionale anesthesie gebruikt, hebben een gunstig cardiaal veiligheidsprofiel (zie verder). Dit wil zeggen dat, indien LAST zich voordoet, zij eerder voor neurologische symptomen (metaalsmaak, periorale voosheid, diplopie, duizeligheid, tinnitus, agitatie, myoclonie, epilepsie, ingedaald bewustzijn) zullen zorgen dan voor maligne cardiovasculaire symptomen (hypertensie, tachycardie, ventriculaire aritmie, conductieblocks, bradycardie, asystolie). Te allen tijde wordt naast een pulsoximeter voor saturatiemeting ook een bloeddrukmeter en ECG-monitoring aangelegd. In de zaal waar een perifeer zenuwblock wordt verricht, is altijd een locoregionale kar aanwezig met daarin intraveneuze lipidenemulsie ter behandeling van LAST.

De regio van injectie wordt zorgvuldig ontsmet. Injectie gebeurt pas eens het ontsmettingsmiddel volledig opdroogde, om neurotoxiciteit van antiseptica te vermijden.

TYPES LOKALE ANESTHETICA

Op moleculair niveau bestaan lokale anesthetica uit een hydrofiel domein (meestal een tertiair amine) en een hydrofobe aromatische ring, verbonden door een intermediaire amide- of estergroep. Biochemisch zijn dit meteen de twee grote groepen lokale anesthetica: de amides en de esters. Binnen de groep van de amides zijn de meest courant gebruikte lokale anesthetica lidocaïne, prilocaïne, mepivacaïne, ropivacaïne en (levo)bupivacaïne. Binnen de groep van de esters is het meest courant gebruikte lokaal anestheticum chloroprocaïne.
Het grootste farmacokinetische verschil tussen beide groepen is dat amides hepatisch gemetaboliseerd worden, waar esters leveronafhankelijk en sneller door enzymes (plasmacholinesterasen) worden afgebroken. Amides houden dus inherent een groter risico op LAST in bij hoge dosage.
Elk lokaal anestheticum heeft zijn eigen therapeutische index (ratio van maximaal veilig toe te dienen dosis tot de kleinst werkzame dosis) en cardiaal risicoprofiel (ratio van de dosis waarbij neurologische toxiciteit optreedt tot de dosis waarbij cardiale nevenwerkingen optreden).
Lidocaïne is een voorbeeld van een lokaal anestheticum met een hoge (veilige) therapeutische index en een veilig cardiaal risicoprofiel. Bupivacaïne kan veel lager gedoseerd worden vooraleer er toxiciteit optreedt en in dat geval treedt er ook relatief sneller cardiale toxiciteit op.
De korter werkende producten laten doorgaans een hogere dosering toe vooraleer nevenwerkingen optreden. Bupivacaïne kan men perfect veilig in lagere dosissen gebruiken voor bijvoorbeeld spinale of epidurale anesthesie. Voor locoregionale anesthesie wordt doorgaans gebruikgemaakt van het S-enantiomeer levobupivacaïne, dat een gunstiger cardiaal veiligheidsprofiel heeft. De meest gebruikte lokale anesthetica zijn mepivacaïne en lidocaïne als kortwerkende versus levobupivacaïne en ropivacaïne als langwerkende producten.

GEWENSTE DUUR VAN DE ANESTHESIE/ ANALGESIE

Er wordt onderscheid gemaakt tussen kortwerkende (chloorprocaïne), middelmatig langwerkende (prilocaïne, mepivacaïne, lidocaïne) en langwerkende (ropivacaïne, (levo)bupivacaïne) lokale anesthetica.
De werkingsduur van korterwerkende lokale anesthetica als lidocaïne min of meer verdubbelen, is mogelijk door hen toe te dienen in een laaggedoseerde adrenalineoplossing (1/200.000). Dit ten gevolge van vasoconstrictie in omgevende weefsels waardoor minder opname en redistributie gebeurt via de bloedbaan na injectie. Dit verkleint ook het risico op LAST bij gebruik van grotere volumes lokaal anestheticum, zoals bij fascial plane blocks.
De werking van een locoregionaal block kan eenvoudig verlengd worden door perineurale of intraveneuze toediening van corticoïden zoals dexamethasone. Indien een erg lange werking van het block gewenst is, kan een perineurale katheter geplaatst worden waarlangs gedurende langere tijd lokaal anestheticum toegediend kan worden (zie azlink 48). Een alternatief is de toevoeging van clonidine (of dexmedetomidine) aan het lokaal anestheticum ter verlenging van het sensorimotorisch block (vaak tot langer dan 24 uur). In tijden van overvolle ziekenhuizen en extra beddendruk door scheiding van de COVID-patiëntenpopulatie is 'early recovery after surgery' (ERAS) en ambulante chirurgie belangrijker dan ooit. Optimale pijnstilling met locoregionale anesthesie kan een vlot ontslag uit het ziekenhuis helpen bewerkstelligen.
Een langwerkend sensorimotorisch block belet dit hoegenaamd niet. De patiënt wordt altijd geïnformeerd over de verwachte duur van de verdoving (en het tijdstip waarop klassieke pijnstilling dient te worden gestart) en kan altijd contact opnemen met de dienst Anesthesie in geval van onzekerheid.
Functionele beperking van een locoregionaal block is beperkt, ook in geval van ambulante chirurgie gezien het geopereerde lidmaat vaak gespalkt of gegipst is, de arm in een draagdoek wordt ondersteund of het been ontlast wordt met krukken.

LOCOREGIONALE TECHNIEKEN IN PEDIATRISCHE CHIRURGIE

Het spreekt voor zich dat de plaatsing van een locoregionale verdoving onaangenaam

zou zijn voor een wakker kind en daarbij ook praktisch moeilijk haalbaar zou zijn. Het is echter aangetoond dat de uitvoering van locoregionale technieken, mits inachtneming van de bovenbeschreven veiligheidsmaatregelen, bij kinderen perfect veilig kan gebeuren onder algemene anesthesie.[3] Bij ernstig trauma of corrigerende orthopedische chirurgie voor malformatie van een bovenste of onderste lidmaat bij kinderen kunnen locoregionale technieken voor bovenste of onderste extremiteit, na inductie van algemene anesthesie, zorgen voor langdurige postoperatieve analgesie of anesthesie.

DANKBETUIGING
Dr. Patrick Martens lag mee aan de basis van de introductie van echografie voor locoregionale anesthesie op campus Sint-Jan. Als ware connaisseur van de anesthesiologische vakliteratuur volgt hij ook de evoluties binnen de locoregionale anesthesie op de voet. De collega's danken hem voor zijn bijdrage aan zowel dit als het vorige overzichtsartikel.

AUTEURS

dr. Mathias Van Tornout
dienst Anesthesie – Reanimatie, campus Sint-Jan

dr. Gudrun Bossuyt
dienst Anesthesie – Reanimatie, campus Sint-Jan

REFERENTIES

1 Barrington MJ et al. Ultrasound guidance reduces the risk of local anesthetic systemic toxicity following peripheral nerve blockade. Reg Anesth Pain Med 2013;38(4):289-299.
2 Barrington MJ et al. Pneumothorax after ultrasound-guided supraclavicular block: presenting features, risk and related training. Reg Anesth Pain Med 2014,39(2):164-167.
3 Walker BJ et al. Complications in pediatric regional anesthesia. An analysis of more than 100000 blocks from the pediatric regional anesthesia network. Anaesthesiology 2018; 129 (4): 721-732.
4 Willem Boer, Mathias Van Tornout, Margot Vander Laenen, Kim Engelen, Ingrid Meex, Philippe Jorens. Catheter Port Reversal in Citrate CVVH. Kidney International Reports 2021; Article in press.

MEDICAL **MYSTERY**
Oplossing

Wat 'ontstemt' deze podiumartiest?

Vanwege het verdachte letsel wordt een aanvullend direct micro-endoscopisch onderzoek onder narcose gepland om biopten te nemen en gebeurt ook beeldvorming met CT. De CT toont diffuse atheromatose van de aorta thoracalis met tortueus verloop en aneurysmale dilatatie van de aorta thoracalis ascendens tot 4,1 cm, wat de verminderde mobiliteit niet kan verklaren. Lokaal is er wat versterkte aankleuring en verdikking van de linkerstemband zonder onderliggende infiltratie.

Differentiaaldiagnostisch wordt gedacht aan:
- Infectie met vooral ook Candida
- Manifeste effecten van refluxpathologie
- Maligniteit van de stemband of maligniteit op afstand

Bij onderzoek onder narcose wordt een letsel met dik beslag waargenomen dat de volledige linkerstemband inneemt. Diepe biopten worden genomen waarop geen maligniteit vastgesteld wordt, wel necrotiserende granulomateuze inflammatie. Aanvullende Ziehl-Neelsenkleuring blijkt negatief. PCR voor *Mycobacterium tuberculosis*-complex na DNA-extractie valt echter positief uit.

Vierledige tuberculostatica worden opgestart (rifampicine, isoniazide, pyrazinamide, ethambutol) gedurende twee maanden, met nadien aanhouden van rifampicine en isoniazide gedurende vier maanden. Na drie maanden behandeling is reeds een mooie recuperatie van de mucosale wave van de linkerstemband en verdwijning van het beslag te zien.

Na zes maanden is er quasi normalisatie van het beeld, met een duidelijke normalisatie van de stem (Fig. 2).

* De 'voor en na therapie'-video's tonen duidelijk de mucosale wave en het verschil in mobiliteit van de stembanden. Bekijk ze via azlink.be of de azlink app.

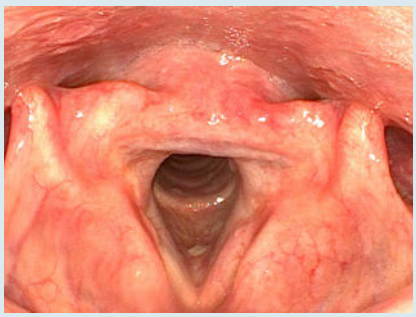

▲ ** Fig. 2. Genezen linkerstemband met nog wat opzetting en lichte mucosale rigiditeit.*

MEER INFORMATIE:

dr. Catherine Dick
dienst Neus-, keel- en oorziekten

dr. Jens Van Praet
dienst Nierziekten, infectieziekten en algemene inwendige ziekten

Meer info beschikbaar in de azlink-app
Available on the App Store | Google play

NIEUWE ARTSEN

dr. Karen Handojo

Abdominaal chirurg

dienst Algemene, kinder- en vaatheelkunde, campus Henri Serruys

059 55 52 25
algemeneheelkunde.oostende@azsintjan.be

Sinds 1 augustus 2021 versterkt dr. Karen Handojo het team Algemene, kinder- en vaatheelkunde van het AZ Sint-Jan Brugge-Oostende AV op campus Henri Serruys. Dr. Handojo behaalde haar diploma geneeskunde aan de KU Leuven in 2013. Haar opleiding tot abdominaal chirurg genoot zij in UZ Leuven, Imeldaziekenhuis Bonheiden, ZGT Almelo (Nederland) en AZ Damiaan Oostende. Vervolgens volgde zij fellowships op campus Sint-Jan en in het Imeldaziekenhuis Bonheiden om zich verder te specialiseren. Zij zal zich toeleggen op bariatrische heelkunde en op hernia- en colorectale chirurgie (inclusief proctologie). Abdominale ingrepen zal ze preferentieel met minimaal invasieve technieken uitvoeren door middel van laparoscopie. Dr. Handojo zal zich in de nabije toekomst ook verder toeleggen op robotchirurgie.

dr. Jesse Marrannes

Radioloog

dienst Radiologie, campus Sint-Jan

050 45 21 01
rx.afspraken@azsintjan.be

In 2003 behaalde dr. Jesse Marrannes zijn artsendiploma aan de KU Leuven en in 2008 voltooide hij de opleiding radiologie na een assistentschap in het toenmalige Stedelijk Ziekenhuis Roeselare en campus Gasthuisberg van het UZ Leuven. Tussen 2008 en 2010 was dr. Marrannes staflid in het Sint-Trudo Ziekenhuis in Sint-Truiden, waar hij voornamelijk werkzaam was in het MRI-departement. In 2010 ging hij aan de slag in het Stedelijk Ziekenhuis Roeselare, later AZ Delta, waar hij diensthoofd was tussen 2015 en 2019. Dr. Marrannes heeft, naast abdominale en musculoskeletale radiologie, een bijzondere interesse in de interventionele radiologie en oncologie en was tussen 2014 en 2015 en ook in 2021 consulent in het Interventioneel Radiologisch en Cardiovasculair Centrum (IRCC) in het UZ Leuven. Hij participeert sedert het voorjaar van 2021 in de interventionele wachtdienst van campus Sint-Jan, onder meer voor de uitvoering van trombectomieprocedures in het kader van ischemische beroerte. Gezien de recente associatievorming tussen de radiologen van campus Sint-Jan en de radiologen van het AZ Sint-Lucas Brugge zal dr. Marrannes ook actief zijn in het AZ Sint-Lucas Brugge.

dr. Joris Beckers

Orthopedist

dienst Orthopedie, campus Sint-Jan

050 45 21 60
orthopediesecretariaat.brugge@azsintjan.be

Dr. Joris Beckers behaalde zijn diploma geneeskunde aan de KU Leuven, waarna hij zich aan deze universiteit verder specialiseerde tot orthopedisch chirurg. Tijdens zijn opleidingstraject koos hij zijn stageplaatsen - waaronder de dienst Orthopedie op campus Sint-Jan - in functie van zijn interesse in schouderchirurgie.
Na zijn erkenning als orthopedisch chirurg verdiepte hij zich verder in de artroscopische behandeling van schouderpathologie via een fellowship in de Clinique Générale d'Annecy in Frankrijk. Daarna volgde een fellowship in het Centre Orthopédique Santy in Lyon, de Europese bakermat van de schouderchirurgie, met nadruk op de behandeling van schouderinstabiliteit bij sporters en de behandeling van de degeneratieve schouder.
Dr. Beckers zal zich binnen onze associatie samen met dr. Tom Van Isacker en dr. Bart Berghs focussen op het gehele spectrum van electieve en traumatologische schouderpathologie en neemt deel aan de algemene traumatologie-wachtdienst. Ook zal hij één dag per week actief zijn als consulent binnen de dienst orthopedie van het UZ Leuven.

dr. Thoai Do

Anesthesist

dienst Spoedopname, campus Henri Serruys

059 55 51 01
spoed.VE900@azsintjan.be

Dr. Thoai Do behaalde zijn geneeskundediploma aan de Radboud Universiteit in Nijmegen, Nederland, en in 2021 rondde hij zijn specialisatie anesthesie-reanimatie af aan de VUB. Met speciale interesses in de urgentiegeneeskunde en chronische pijn werkt hij aan de verbetering van de zorg op de dienst Spoedopname van campus Henri Serruys.
Om problemen aan het hart, de longen en de buik te diagnosticeren, maakt hij onder meer gebruik van echografie, met name point-of-care ultrasound (POCUS). Dit draagt bij tot een snelle diagnose, stabilisatie en behandeling van patiënten met pijn. Met zijn uitgebreide ervaring in pijnmanagement van zowel acute als chronische pijn zal dr. Do een mooie bijdrage kunnen leveren tot pijnbestrijding.

dr. Bénédicte Persyn

Gynaecoloog

dienst Gynaecologie - Verloskunde - Fertiliteit, campus Sint-Jan

050 45 27 50
gynaecologie@azsintjan.be

Dr. Bénédicte Persyn studeerde geneeskunde aan de Ugent en behaalde in 2014 haar diploma met grote onderscheiding. Tijdens haar specialisatie in de Gynaecologie-Verloskunde werkte zij in het UZ Gent, Isala in Zwolle, Nederland, het AZ Sint-Jan Brugge-Oostende AV en het AZ Sint Lucas Brugge. Na haar erkenning bekwaamde zij zich verder in de senologie in het Centre Oscar Lambret in Rijsel, Frankrijk. Hierna volgde zij ook een fellowship urogynaecologie en robotchirurgie in het CH Dunkerque in Duinkerke, Frankrijk, en het Meander Medisch Centrum van Amersfoort, Nederland.
Het departement Gynaecologie - Verloskunde - Fertiliteit van campus Sint-Jan is dan ook verheugd dat dr. Persyn het departement zal versterken en zich zal toeleggen op de borstchirurgie, robotchirurgie en urogynaecologie.

dr. Lucas Beckers

Orthopedist

dienst Orthopedie, campus Sint-Jan

050 45 21 60
orthopediesecretariaat.brugge@azsintjan.be

Dr. Lucas Beckers behaalde zijn diploma geneeskunde aan de KU Leuven in 2013. Zijn verdere specialisatie in de orthopedische chirurgie vond plaats in het Imeldaziekenhuis Bonheiden, UZ Gent, AZ Sint-Lucas Brugge en UZ Leuven. Na het behalen van zijn beroepstitel deed dr. Beckers extra ervaring op door nationale (AZ Monica, Deurne) en internationale (Centre Orthopédique Santy, Lyon, Frankrijk, en Fowler Kennedy Sport Medicine Clinic, London, Canada) fellowships in de behandeling van complexe kniepathologie. Zijn interesse gaat uit naar de aanpak en behandeling van (multi)ligamentaire en sportgerelateerde knieletsels, de toepassing van gewrichtssparende chirurgie en reconstructieve behandelingen in het kader van gonartrose.
Dr. Beckers vervoegde op 1 augustus 2021 de dienst Orthopedie van campus Sint-Jan en AZ Sint-Lucas Brugge en zal in beide ziekenhuizen consulteren en opereren.

EDUCATIEF PROGRAMMA

Programma, inschrijving & meer informatie: www.azlink.be

We houden onze activiteiten dit jaar nog digitaal, hieronder een overzicht:

Oktober 2021

AZ COLLOQUIA - Symposium Psychiatrie i.s.m. HABO: wanneer het leven niet langer roze is

Dinsdag 12 oktober 2021 - 20.30 uur - webinar

Onze psychiaters en psychologen belichten diverse elementen van de hedendaagse psychiatrische zorgverlening, waarin het accent steeds sterker verschuift naar de zorgvraag van de patiënt zelf en diens sturende rol tijdens de verschillende fases in een herstelproces.

Programma en inschrijving: academy.azlink.be

Symposium Radioprotectie

Donderdag 28 oktober 2021 - 20.00 uur - webinar

Programma en inschrijving: academy.azlink.be

November 2021

AZ COLLOQUIA - FLASH-avond interne geneeskunde

Dinsdag 9 november 2021 - 20.30 uur - webinar

Het eerste luik van deze FLASH-avond spitst zich toe op de ziekte van Graves, achtereenvolgens toegelicht vanuit endocrinologische en oftalmologische hoek. We gaan verder met een uiteenzetting over cardiale amyloïdose en sluiten af met een neurologisch-neurochirurgische dubbelpresentatie over Deep Brain Stimulation.

Programma en inschrijving: academy.azlink.be

December 2021

AZ COLLOQUIA - Symposium Revalidatie & COVID-revalidatie: nieuwe uitdagingen in de revalidatie

Dinsdag 14 december 2021 - 20.30 uur - webinar

In COVID-tijden kan een symposium over revalidatie natuurlijk niet om het Post Intensive Care Syndroom (PICS) heen, maar ook amputatiezorg en longrevalidatie in het algemeen komen aan bod.

Programma en inschrijving: academy.azlink.be