azlink

Pulse voor de medische praktijk

Nº 44
Editie mei 2020
www.azlink.be

Hartheelkunde:
een dienst met een hart voor de patiënt

az sint-jan
brugge - oostende av

Editie mei 2020

Adviesraad
Voorzitter: dr. Bruno Dillemans
Coach: dr. Bruno Dillemans
dr. Olivier Deryck
dr. Catherine Dick
dr. Michel Langlois
dr. Anne Loccufier
dr. Hans Rigauts
dr. Sarah Roels
dr. Suzy Van Erum
dr. Pieter-Jan Vandekerckhove
dr. Hugo Vereecke
Anne-Mie Vansteelant
Evelyn Verhelle
Anja Proksch
Ashley T'Jaeckx

Werkten mee aan dit nummer
dr. Joris Beckers
dr. Bart Berghs
dr. Johan Ghekiere
dr. Eric Graulus
dr. Joost Kager
dr. Michel Langlois
dr. Koen Mermuys
dr. Willem Ranschaert
dr. Stefaan Reynders
dr. Sylvie Roggeman
dr. Marc Schepens
dr. Gilles Van Eetvelde
dr. Suzy Van Erum
dr. Andries Van Holsbeeck
dr. Tom Van Isacker
dr. Pieter-Jan Vandekerckhove
dr. Wim Vergauwen
Elke De Geeter
Annelies Hervent
Anne-Mie Vansteelant
Living Stone nv - www.livingstone.eu

Ontwerp, illustraties, redactie en projectmanagement
Living Stone nv – www.livingstone.eu

Secretariaat azlink
Dienst communicatie
Ruddershove 10, 8000 Brugge
communicatie@azsintjan.be
www.azlink.be

Druk
Drukkerij Perka nv

Verantwoordelijke uitgever
dr. Hans Rigauts

MIX
Papier van verantwoorde herkomst
FSC® C014697

INHOUD

Voorwoord 3

Hartheelkunde:
een dienst met een hart voor de patiënt
dr. Marc Schepens, dr. Eric Graulus, dr. Willem Ranschaert & dr. Wim Vergauwen 4-7

Lymfografie en embolisatie als behandeling voor een **thoraco-abdominaal lymfelek**
dr. Joost Kager, dr. Johan Ghekiere & dr. Andries Van Holsbeeck 8-9

Ooglidchirurgie, van pure esthetiek tot zuivere noodzaak
dr. Stefaan Reynders 10-12

Medical Mystery 13

De **dienst Laboratoriumgeneeskunde** gaat voor 'samen sterker'
dr. Michel Langlois, dr. Suzy Van Erum & dr. Sylvie Roggeman 14-15

Optimalisatie chirurgische procedure bij **schouderinstabiliteit**
dr. Bart Berghs, dr. Joris Beckers & dr. Tom Van Isacker 16-18

Nieuwe artsen in het AZ Sint-Jan Brugge-Oostende AV 20

Copyright © 2020 AZ Sint-Jan Brugge-Oostende AV.
Alle rechten voorbehouden. De inhoud (zowel teksten als afbeeldingen) van dit magazine is auteursrechtelijk beschermd. Niets uit deze uitgave mag vermenigvuldigd of doorgegeven worden aan derden zonder schriftelijke toelating van de uitgever.
Contact: dienst communicatie, communicatie@azsintjan.be

az sint-jan
brugge - oostende av

VOORWOORD

Hans Rigauts

algemeen directeur

Lap, nu heb ik het ernstig verkorven bij mijn secretaressen. Secretaressedag vergeten! De bewuste dag begon nochtans goed. De dames waren allen behoorlijk vrolijk die ochtend. Om nog meer onheil te voorkomen, zal ik het misschien nog iets anders formuleren: de dames waren net iets vrolijker dan gewoonlijk die ochtend. Tegen de middag begon het tij wat te keren. Plots stond er op mijn bureau een mandje met paaseitjes en daarbij een handgeschreven briefje: 'Een attentie voor deze bijzondere dag'. Me nog steeds van geen kwaad bewust dacht ik bij mezelf: vriendelijk van de dames. Hoewel, de paaseitjes waren ongetwijfeld gerecupereerd van het weekend ervoor. Restjes of overschotjes dus. Maar goed, een gekregen paard kijk je niet in de bek. Wat die bijzondere dag dan wel was, ontging me voorlopig. Het was de eerste dag na de 60ste verjaardag van koning Filip, ongetwijfeld een speciale attentie waard. Het was ook de geboortedag van Ray Ventura. Niet dat ik die persoon ken, heb het gewoon opgezocht op Wikipedia, maar misschien dus ook een attentie waard. Mijn buikgevoel zei me dat er toch iets niet klopte. En ja, ik kijk naar mijn agenda en zie bovenaan in een rode balk het woord 'Secretaressedag' blinken. Van pure schaamte heb ik de recuperatiepaaseitjes dan maar opgegeten. Dit nog goedmaken leek me een moeilijke opdracht.

We zitten midden in de coronacrisis. Niet dat ik dit als excuus wil gebruiken, dat zou bijzonder ongepast zijn, maar deze periode heeft de dagelijkse routine fors verstoord en me heel wat geleerd. Op een minimum van tijd zijn we erin geslaagd het ziekenhuis fundamenteel aan te passen. We bouwden gewone verpleegafdelingen om tot isolatieafdelingen voor besmette patiënten. We creëerden bijkomende capaciteit aan intensieve zorgen. De werking van het ziekenhuis kreeg twee aparte stromen: één voor de COVID-19-positieve patiënten en een aparte stroom voor de andere patiënten. De flexibiliteit van onze artsen, verpleegkundigen, paramedici, technici, catering, schoonmaakploegen en administratieve diensten is ongezien. De motivatie van elke medewerker om dit alles in goede banen te leiden en de zorg voor onze patiënten optimaal te laten verlopen, is hartverwarmend. In deze situatie merk je pas echt wat de waarde van ons gezondheidssysteem is en vooral de waarde van elkeen die in de gezondheidszorg werkt. Te lang werd er gedacht dat de gezondheidszorg in België een evidentie is en dat alles wel vanzelf gaat. Meer nog, er gingen stemmen op om fors te snoeien in dit 'geldverslindende' systeem. Deze gezondheidscrisis leert ons dat zorg een essentieel onderdeel van de maatschappij is. Dat medewerkers in de zorg zich met hart en ziel inzetten voor de maatschappij, voor de patiënt, voor ons allemaal. En dat zelfs in moeilijke en bedreigende omstandigheden. Met bedreigende omstandigheden bedoel ik met gevaar voor de eigen gezondheid en de gezondheid van de naasten door mogelijke silentieuze overdracht van het virus. Dit alles vergt moed en vooral altruïsme. Jezelf wegcijferen voor het welzijn van de anderen. De waarde van de artsen en medewerkers in de zorg is hierbij onomstotelijk bewezen. Deze waarde uitdrukken in economische cijfers, in termen van kosten en baten van de gezondheidszorg, wordt nu hopelijk een ander (minder pecuniair gedreven) discours.

Laat ons vooruitkijken naar 2021, waarin ongetwijfeld alles weer z'n normale gangetje zal gaan. Hopelijk met blijvend respect voor onze gezondheidszorg en haar medewerkers. Bovendien zal 2021 het mij ook wat makkelijker maken om Secretaressedag niet te vergeten. Volgend jaar valt die dag samen met de 61ste verjaardag van onze koning.

Veel leesgenot.

Hans Rigauts
Algemeen directeur

Hartheelkunde: een dienst met een hart voor de patiënt

dr. Marc Schepens, dr. Eric Graulus, dr. Willem Ranschaert & dr. Wim Vergauwen //
dienst Hartheelkunde, campus Sint-Jan

Op campus Sint-Jan kan de dienst Hartheelkunde terugvallen op een historiek van bijna een halve eeuw. Vanuit het streven om de kwaliteit hoog te houden en voor elke patiënt tot de beste oplossing te komen, gaan de stafleden voor een steeds verdere verbreding en verdieping van hun eigen kennis en vaardigheden, in complementariteit met elkaar en andere diensten binnen het ziekenhuis.

REPUTATIE

In februari 1975 waagde campus Sint-Jan zich als eerste niet-universitair centrum in België aan openhartoperaties. Dr. Albert Rocher, stichter en toenmalig diensthoofd Hartheelkunde was pionier en werkte daarbij met een volledig Belgisch team. Aan de leercurve, die in de beginstadia onvermijdelijk nog vrij hoge mortaliteitscijfers kende - ongeveer drie op de tien patiënten –, wisten de opvolgers van dr. Rocher een positieve wending te geven. De vier huidige stafleden slaagden erin de mortaliteitscijfers voor de meerderheid van de ingrepen tot minder dan 1 % te herleiden. Vandaag kan de dienst Hartheelkunde dan ook op een zeer goede reputatie rekenen, zowel in België als ver buiten de landsgrenzen.

REFERENTIECENTRUM

Als een van de twee diensten Hartheelkunde in de provincie West-Vlaanderen schrijft campus Sint-Jan het grootste aantal operaties op zijn naam, jaarlijks een 550-tal. De dienst geldt bijgevolg als referentiecentrum voor de brede regio West-Vlaanderen en een deel van Oost-Vlaanderen. Zeker op het vlak van aortachirurgie beschikt de dienst over uitzonderlijke expertise en voor complexere casussen krijgt deze vaak verwijzingen vanuit andere, zelfs universitaire centra. Specialisten uit het buitenland vonden voorheen gemakkelijk de weg erheen en de dienst ontving regelmatig patiënten uit Polen, Spanje, Italië of Nederland. Gewijzigde administratieve processen deden die aantallen dalen.

STEEDS HECHTERE SAMENWERKING

Algemeen valt binnen het chirurgisch vakgebied een steeds sterkere tendens naar minimaal invasieve ingrepen vast te stellen. Ook de hartheelkunde volgt deze tendens, in antwoord op de percutane evolutie binnen de cardiologie. Geheel in lijn met de Europese adviezen heeft dit op campus Sint-Jan geleid tot een bundeling van expertise en de uitkristallisering van een steeds hechtere samenwerking tussen de diensten Cardiologie en Hartheelkunde.

Zo is er bij percutane ingrepen ook steeds een hartchirurg aanwezig: doen er zich onvoorziene toegangswegproblemen of

complicaties voor, dan kan de hartchirurg onmiddellijk bijspringen, zonder dat er een urgentieprocedure aan te pas komt. De hartchirurgen halen hier zelf net zo goed voordeel uit, want zij kunnen hun bestaande expertise aanvullen met katheterskills. Het hartteam is intussen zo'n vijf jaar actief. Hartchirurgen en cardiologen bespreken er tweemaal per week complexere casussen van zowel de eigen campus als verwijzende ziekenhuizen om het beste traject voor elke individuele patiënt uit te stippelen. Net omdat ze percutane ingrepen samen uitvoeren, voelen de artsen uit beide specialisaties zich vrij om voor elke patiënt de beste strategie te kiezen. Die hechte samenwerking verlaagt bovendien sterk de drempel om elkaar te contacteren of te consulteren.

NIEUWE INFRASTRUCTUUR

De nieuwe infrastructuur brengt beide diensten ook fysiek bij elkaar, wat de banden ongetwijfeld nog nauwer zal aanhalen. De aanpalende poliklinieken zijn reeds vernieuwd en in aansluiting met het cathlab op de eerste verdieping komt er een gloednieuw operatieblok. Dat omvat twee nieuwe cardiochirurgische zalen en een extra hybride zaal die als cathlab en als operatiezaal kan functioneren. De twee nieuwe operatiekamers met centrale opdekruimte vervangen twee niet-aansluitende operatiezalen in het operatiekwartier, wat ongetwijfeld positief zal bijdragen tot de efficiëntie en workflow van het team.

BELANGRIJKE OVERWEGINGEN

Hartchirurgen en cardiologen hebben vaak letterlijk iemands leven in handen. De betrokken specialisten moeten belangrijke overwegingen maken en moeilijke beslissingen nemen. Komt iemand nog voor een ingreep in aanmerking of niet? Zeker naar hartheelkunde toe vraagt elke patiënt telkens weer om een zorgvuldig afwegen van alle risico's. Afzien van operatie houdt eigenlijk een doodvonnis in, maar een operatie kan dit net zo goed versnellen. Patiënten dringen vaak aan op operatie en zijn bereid daar heel ver in te gaan, maar gaat iets niet zoals voorzien, dan heeft dit vaak verstrekkende gevolgen die voor de chirurg in kwestie zwaar op de schouders wegen.

Net omdat cardiologen en hartchirurgen percutane ingrepen samen uitvoeren, voelen de artsen uit beide specialisaties zich vrij om voor elke patiënt de beste strategie te kiezen.

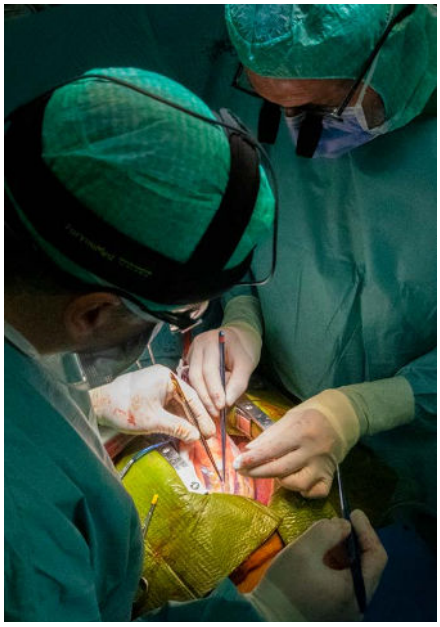

Ook de hartheelkunde volgt de tendens naar minimaal invasieve ingrepen die binnen het chirurgisch vakgebied algemeen valt vast te stellen.

BUNDELING VAN KRACHTEN

Het Hartcentrum verenigt de diensten Cardiologie, Hartheelkunde en Cardio-anesthesie in een nog ruimere samenwerking. Vooralsnog beperkt deze zich tot de desbetreffende diensten van het AZ Sint-Jan Brugge-Oostende AV, maar op langere termijn zijn de hartchirurgen alvast vragende partij voor verdere centralisatie en bundeling van krachten in één cardiologisch centrum voor de regio West-Vlaanderen. Uiteraard zonder aan toegankelijkheid in te boeten. Ze geloven dat de tijd hier rijp voor is nu de acute hartchirurgische pathologie dankzij de evoluties in cardiologie sterk verminderd is en urgenties al meer dan een decennium lang meer de uitzondering dan de regel vormen.

Ook het Aorta Centrum Brugge (ACB) biedt ruimte voor samenwerking met andere centra binnen West-Vlaanderen. Deze maandelijkse vergadering verenigt de vaat- en hartchirurgen om aortapathologie te bespreken en per patiënt te bepalen of een endovasculaire of klassieke aanpak de meest aangewezen strategie is. Het centrum werd een tiental jaar geleden opgericht, maar kreeg in de zomer van 2019 nieuw leven ingeblazen.

VERBREDEN EN VERDIEPEN

Binnen de dienst zelf is het de ambitie van elke hartchirurg om de eigen kennis en vaardigheden zowel verder te verbreden en elke pathologie te beheersen als individueel sterker te excelleren in het eigen subdomein.

Op campus Sint-Jan bundelen hartheelkundigen en cardiologen hun expertise

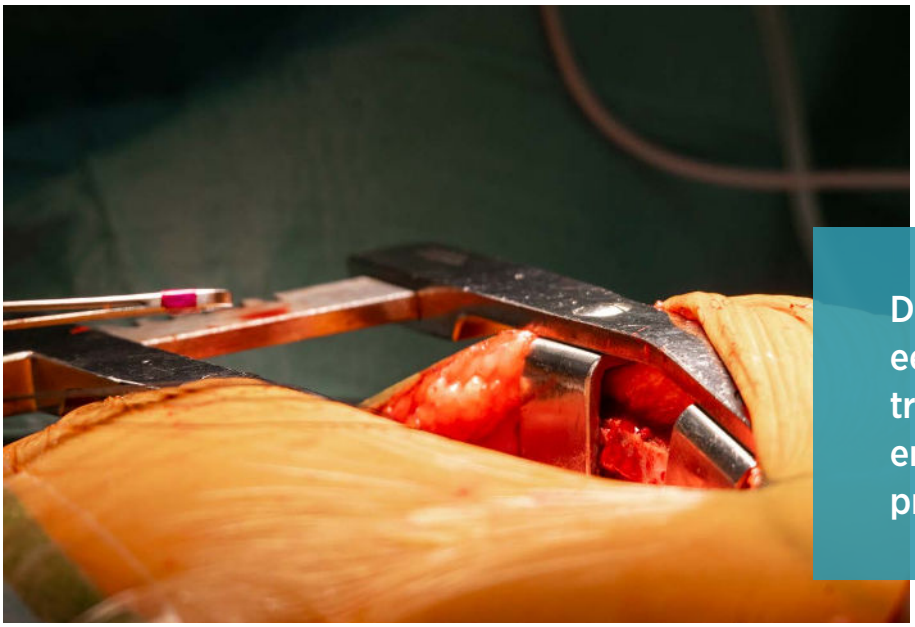

Acute hartchirurgische pathologie is dankzij de evoluties in cardiologie sterk verminderd. Urgenties vormen al meer dan een decennium lang meer de uitzondering dan de regel.

De dienst publiceert een jaarrapport dat heel transparant de realisaties en de concrete resultaten presenteert

In tegenstelling tot vele andere specialiteiten hebben hartchirurgen en cardiologen vaak letterlijk iemands leven in handen.

De grote sterkte van deze dubbele aanpak: de kwaliteit hoog houden. Terwijl de klassieke coronaire bypassoperatie namelijk nog steeds 50 % van de activiteit uitmaakt, kunnen de chirurgen elkaar consulteren voor complexere casussen binnen de specifiekere pathologieën.

Vanuit die ambitie wonen de hartchirurgen de grote congressen en symposia zoveel mogelijk bij. De congressen van de European Association for Cardio-Thoracic Surgery (EACTS) en van de Belgian Association for Cardio-Thoracic Surgery (BACTS) staan standaard op het programma. Aan andere wetenschappelijke activiteiten, zoals die van de American Association for Thoracic Surgery (AATS), nemen ze deel in functie van persoonlijke voorkeuren en het specifieke programma.

KENNIS DELEN

De stafleden geven hun eigen kennis graag door. Op bovengenoemde congressen is dr. Marc Schepens regelmatig als spreker te gast. Naar de huisarts toe verlenen de chirurgen hun medewerking aan interne en externe opleidingen en LOK-vergaderingen en ook binnen de wetenschappelijke vergaderingen van het hartcentrum verzorgt een van hen regelmatig een presentatie. Daarnaast zijn er nog gastcolleges in de postgraduaatopleiding verpleegkunde en mag de patiëntenvereniging op een jaarlijkse voordracht rekenen. Nu en dan neemt de dienst een assistent-chirurg in opleiding met specifieke interesse in hartheelkunde onder zijn vleugels. Een van hen werkte een retrospectieve studie uit over een bepaald type hartkleppen dat de dienst reeds vaak implanteerde. De resultaten werden in 2018 gepubliceerd in the *European Journal of Cardio-Thoracic Surgery*.[1] Voor patiënten zijn ook twee uitgebreide brochures uitgewerkt: de ene met preoperatieve informatie en een andere met postoperatieve tips.

ZEER BEVREDIGENDE RESULTATEN

Omdat de dienst transparantie belangrijk vindt, speelde ze een voortrekkersrol in de uitwerking en publicatie van een uitgebreid jaarrapport, gericht naar alle verwijzers en huisartsen van de regio en alle cardiologische en hartchirurgische diensten van Vlaanderen. Daarin komen niet enkel de realisaties, maar net zo goed de resultaten aan bod, zonder verdoezeling van complicaties of mortaliteitscijfers. Die resultaten zijn dan ook zeer bevredigend, op alle subdomeinen: de risicogewogen mortaliteit bevindt zich

voor elk daarvan onder de nationale gemiddelden en verwachtingen. De steeds hechtere samenwerking met de dienst Cardiologie vertaalde zich trouwens in een gemeenschappelijke laatste editie van dit jaarrapport.

SYNERGETISCHE RELATIE

Vooralsnog heersen er nog veel misverstanden over het onderscheid tussen hartchirurgische en cardiologische ingrepen. Komen ze in de actualiteit, dan is dat meestal in minimaal invasieve context. Dat klinkt sexy in de oren van de patiënt. Nochtans betreft dit niet noodzakelijk de meest aangewezen aanpak voor de patiënt in kwestie. Ook een soepeler of pijnlozer herstel is geen garantie. Waar cardiologische technieken relatief nieuw zijn, valt hartchirurgie terug op een historiek van een halve eeuw, met intussen sterk gestandaardiseerde procedures. Daarin schuilt dan ook het belang van een synergetische relatie tussen de diensten Cardiologie en Hartheelkunde. Die zorgt ervoor dat patiënten voor wie de nieuwere technieken geen uitkomst bieden of bij wie deze complicaties opleveren, vaak toch nog op hartheelkunde kunnen terugvallen. Want de dienst Hartheelkunde toont zich het liefst als een dienst met een hart voor de patiënt. Die patiënt staat te allen tijde voorop en het finale resultaat is het belangrijkste.

dr. Marc Schepens	- Thoracaal-abdominale aortachirurgie - Aortawortelchirurgie
dr. Eric Graulus **dr. Wim Vergauwen**	Mitralisklepchirurgie met focus op mitraalklepherstel • via open techniek • minimaal invasief
dr. Wim Vergauwen	- Off-pumpchirurgie - TAVI (Transcatheter Aortic Valve Implantation) - Aortaklepchirurgie via ministernotomie - Ontwikkeling nieuwe techniek: aortaklepchirurgie via incisie tussen de ribben
dr. Willem Ranschaert	Hartritmechirurgie

Binnen de dienst zelf is het de ambitie van elke hartchirurg om de eigen kennis en vaardigheden zowel verder te verbreden en elke pathologie te beheersen als individueel sterker te excelleren in het eigen subdomein.

REFERENTIES

[1] Fleerakkers, J., Schepens, M., Ranschaert, W., Verrelst, P., Graulus, E. (2018). Aortic valve replacement using the Freedom SOLO stentless bioprosthesis: clinical and haemodynamic performance in 625 patients at medium-term follow-up, Eur J Cardiothorac Surg. 2018 Dec 1;54(6):1073-1080.

v.l.n.r.: dr. Wim Vergauwen, dr. Marc Schepens, dr Willem Ranschaert, dr. Eric Graulus

AUTEUR

dr. Marc Schepens
dienst Hartheelkunde
campus Sint-Jan

azlink is er ook als app voor u.
App Store
Google play

Lymfografie en embolisatie als behandeling voor een **thoraco-abdominaal lymfelek**

dr. Andries Van Holsbeeck, dr. Joost Kager & dr. Johan Ghekiere // *dienst Radiologie, campus Sint-Jan*

Intranodale lymfografie is een relatief nieuwe techniek voor de behandeling van een thoraco-abdominaal lymfelek. Bijkomende embolisatie verhoogt het klinisch succes van deze procedure. Sinds 2019 voert de afdeling interventionele radiologie deze procedures ook uit op campus Sint-Jan.

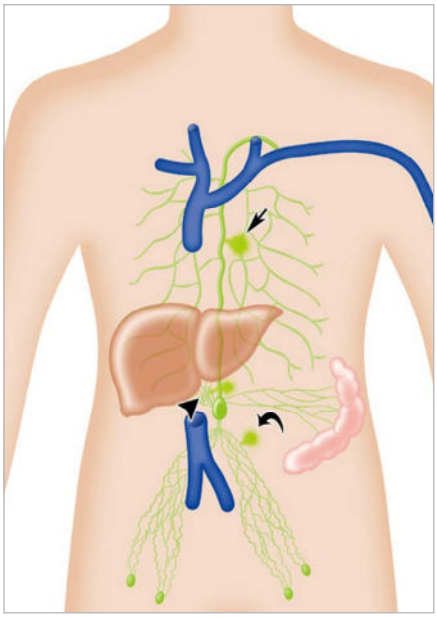

Figuur 1: Lymfelek iliacofemoraal links (kromme pijl). Lymfelek op niveau van de hepatische lymfevaten (pijlpunt). Lymfelek op niveau van de ductus thoracicus (pijl). (Ref: Inoue M, et al. Radiographics 2016)

LYMFATISCH SYSTEEM

Het lymfatisch systeem zorgt voor de vochtbalans in het lichaam door vocht en proteïnen uit het interstitium te verwijderen. Het lymfevatenstelsel speelt ook een belangrijke rol in het immuunsysteem. Het lymfevocht bestaat enerzijds uit lymfe, afkomstig van de extremiteiten en de lever, en anderzijds uit chyl (lymfevocht rijk aan triglyceriden), afkomstig uit de darmen. De retroperitoneale lymfevaten en de lymfevaten van de darmen en lever draineren klassiek in de cisterna chyli, een sacculaire dilatatie die retrocruraal rechts van de aorta ligt. Het lymfevocht draineert verder naar craniaal in de ductus thoracicus en eindigt in de linker vena subclavia.

THORACO-ABDOMINAAL LYMFELEK

Een thoraco-abdominaal lymfelek kan zeldzaam spontaan ontstaan in het kader van een maligniteit, bijvoorbeeld een lymfoma of een inflammatie, zoals pancreatitis. Anderzijds kan het optreden als zeldzame complicatie van chirurgische procedures (figuur 1). Thoracaal presenteert een lymfelek zich als een chylothorax, abdominaal meestal als een lymfocoele of als lymfe-ascites.

LYMFATISCHE BEELDVORMING EN EMBOLISATIE

De behandeling voor een symptomatisch thoraco-abdominaal lymfelek bestaat klassiek uit conservatieve maatregelen, zoals TPN of een speciaal dieet. Meer invasieve behandelingen zijn drainage en/of sclerotherapie en chirurgie, zoals lymfoveneuze derivatie. Met de introductie van intranodale lymfografie is er wereldwijd een sterke toename van lymfatische beeldvorming en embolisatie. In de literatuur is het technisch en klinisch succes van deze procedures hoog: 95-100 %, respectievelijk 75-80 %. Sinds 2019 voert de afdeling interventionele radiologie deze procedures nu ook uit op campus Sint-Jan.

INTRANODALE LYMFOGRAFIE

Tijdens de 20ste eeuw was transpedale lymfografie, het lymfevat in de voet aanprikken, een frequent diagnostisch onderzoek. Het was zeer tijdrovend en werd geleidelijk vervangen door niet-invasieve beeldvorming (MRI en CT). Sinds het begin van de jaren 2000 is lymfografie terug aan een opmars bezig, na de introductie van intranodale lymfografie. Hierbij worden onder echografische geleiding inguinale lymfeklieren aangeprikt met een dunne naald (figuur 2). Vervolgens is het mogelijk om opacificatie van de lymfeklieren en lymfevaten te bekomen met een speciaal olierijk contrastmiddel: gejodeerde olie. Lymfografie alleen kan reeds in 50 % van de gevallen zorgen voor klinisch succes door de inflammatoire reactie van het contrastmiddel met secundaire fibrose. Een bijkomende embolisatie kan het klinisch succes verhogen tot 75-80 % (soms in 2 sessies).

VOOR ABDOMINOPELVISCH LYMFELEK OF LYMFOCOELE

Een abdominaal, pelvien of inguinaal lymfelek kan zeldzaam ontstaan na lymfeklierresectie (figuur 3), een whipple-operatie of retroperitoneale en inguinale chirurgie. Indien het om een symptomatisch of refractair lymfelek gaat, is het mogelijk om eerst een inguinale intranodale lymfografie uit te voeren om het lek te lokaliseren. Bijkomend kan een lijmembolisatie uitgevoerd worden.

VOOR CHYLOTHORAX

Een thoracaal chyllek kan optreden als zeldzame complicatie van thoracale

chirurgie, met name lobectomie of pneumectomie en slokdarmchirurgie, of cardiale chirurgie. Eerst wordt een bilaterale inguinale intranodale lymfografie uitgevoerd om het lek te lokaliseren en te behandelen. Indien dit onvoldoende effect heeft, is in een tweede sessie katheterisatie en embolisatie van de cisterna chyli of de ductus thoracicus mogelijk door middel van fluoroscopie en conebeam-CT.

NADELEN

De embolisatie van lymfeklieren en lymfevaten zou potentieel kunnen leiden tot lymfoedeem van de benen. Dankzij een rijke collateraalcirculatie van lymfevaten en door het openen van lymfoveneuze shunts is deze complicatie evenwel zeer zeldzaam. Non-target embolisatie (longen) van gejodeerde olie kan optreden, maar is altijd subklinisch. Om die reden wordt de totale dosis per procedure gelimiteerd en worden lymfoveneuze shunts actief opgezocht.

KERNBOODSCHAPPEN

- Een symptomatisch thoraco-abdominaal lymfelek kan zeldzaam iatrogeen ontstaan.
- Intranodale lymfografie is een relatief nieuwe techniek voor de behandeling van een thoraco-abdominaal lymfelek. Bijkomende embolisatie verhoogt het klinisch succes van deze procedure.
- Wetenschappelijke studies tonen aan deze techniek veilig en efficiënt is voor de behandeling van een thoraco-abdominaal lymfelek.

REFERENTIES

- Inoue M, Nakatsuka S, Yashiro H, et al. Lymphatic Intervention for Various Types of Lymphorrhea: Access and Treatment. Radiographics 2016;36(7):2199-2211.
- Itkin M, Nadolski GJ. Modern Techniques of Lymphangiography and Interventions: Current Status and Future Development. CVIR 2018;41:366-376.
- Hur S, Shin JH, Lee IJ, et al. Early Experience in the Management of Postoperative Lymphatic Leakage Using Lipiodol Lymphangiography and Adjunctive Glue Embolization. JVIR 2016;27:1177-1186.
- Pieper CC, Hur S, Sommer CM, et al. Back to the Future: Lipiodol in Lymphography-From Diagnostics to Theranostics. Invest Radiol 2019;54(9):600-615.

azlink is er ook als app voor u.
App Store Google play

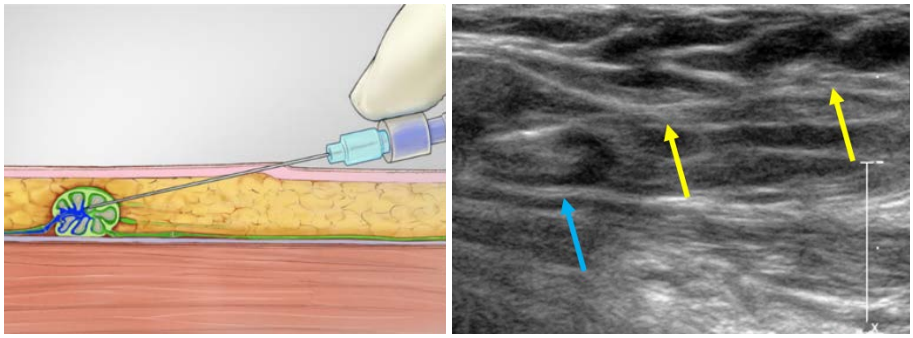

Figuur 2: Echogeleide inguinale intranodale lymfografie.
Naald: gele pijl - inguinale lymfeklier: blauwe pijl. (Ref: Itkin M, et al. CVIR 2018)

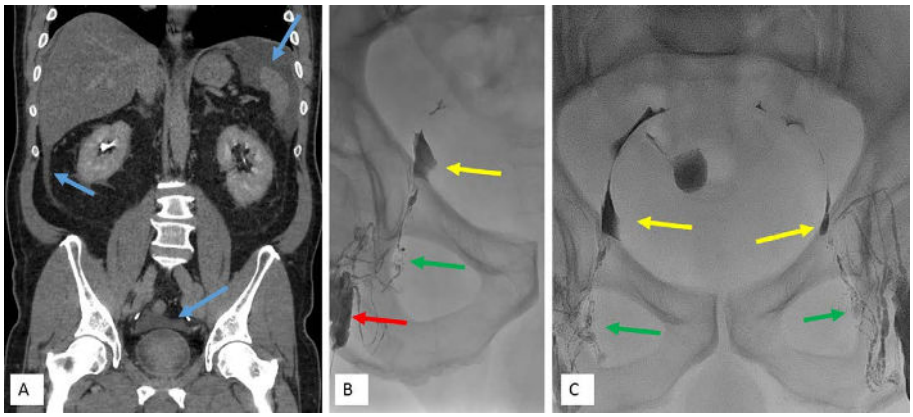

Figuur 3: 65-jarige man met recente prostatectomie en bilaterale lymfeklierresectie.
A: CT abdomen toonde ascites (blauwe pijl). Echogeleide aspiratie en analyse van het ascites toonde lymfevocht.
B en C: Intranodale lymfografie: een lymfeklier inguinaal bilateraal (rode pijl) werd aangeprikt met een fijne naald met vervolgens injectie van gejodeerde olie. Opacificatie van meerdere lymfevaten (groene pijl). Visualisatie van lymfelekkage in de abdominale holte (gele pijl). Aansluitend lijmembolisatie op niveau van het lymfelek resulteerde in volledige regressie van de lymfelekkage.

AUTEURS

vlnr dr. Joost Kager, dr. Johan Ghekiere en dr. Andries Van Holsbeeck
dienst Radiologie, campus Sint-Jan

Ooglidchirurgie,
van pure esthetiek tot zuivere noodzaak

dr. Stefaan Reynders // *dienst Oogziekten, campus Henri Serruys*

Ooglidchirurgie valt onder te verdelen in ingrepen van esthetische aard enerzijds en van functionele aard anderzijds. Esthetische ooglidchirurgie, zoals bovenste ooglidcorrecties, gebeurt meestal op vraag van de patiënt, en louter op subjectieve basis. Aan de andere kant van het spectrum bevindt zich de functionele ooglidchirurgie, waaronder het herstel van ectropia en resectie van ooglidtumoren.

ESTHETISCHE BLEFAROPLASTIE

Zowel correctie van de bovenste als van de onderste oogleden is mogelijk. In sommige gevallen kan dat zelfs in één tijd. Meestal is er geen terugbetaling voorzien, tenzij de patiënt goedkeuring krijgt van zijn mutualiteit. Hiervoor dient de arts een gemotiveerd dossier met onder meer foto's en gezichtsveldonderzoek, voor te leggen aan de controle-arts van de patiënt. Enkel op basis van die objectieve gegevens kan deze - mogelijk slechts partiële - goedkeuring geven. Subjectieve last, zoals een drukkend gevoel ter hoogte van de ogen, speelt niet mee in deze beslissing.

Bovenste oogleden

Bij de bovenste oogleden houdt een esthetische ingreep voornamelijk de verwijdering in van de overtollige huidplooi. De oorzaak van dit huidteveel ligt doorgaans bij het natuurlijke verouderingsproces. De huidvezels die aan elasticiteit verliezen, in combinatie met de zwaartekracht en verdunning van de epidermis, maken de huid losser. Veelal treedt simultaan een verslapping van de subcutane bindweefsels op, waardoor het achterliggende vetweefsel begint uit te puilen. Hoewel dermatochalasis zelden voorkomt bij jonge mensen, hebben sommigen toch een genetische aanleg of een secundair probleem, zoals de ziekte van Graves.

De ingreep zelf beperkt zich meestal tot verwijdering van een kleine strip van huid en spier. Om een afgelijnder ooglid te bekomen of zichtbare uitpuiling van het onderliggende vetweefsel te corrigeren, wordt soms ook het pre-aponeurotisch vet weggenomen of gecauteriseerd. De chirurg bepaalt individueel per patiënt hoeveel huid, spier en vet verwijderd dient te worden. Dit is niet onbelangrijk, want bij een overcorrectie kan de patiënt de ogen niet meer afdoende sluiten, met pijnlijke droge ogen tot gevolg. Een correctieve ingreep is dan absoluut noodzakelijk om schade aan het hoornvlies en de visus te vermijden.

Ooglidchirurgie valt onder te verdelen in ingrepen van esthetische aard enerzijds en van functionele aard anderzijds.

De incisie sluit zoveel mogelijk aan bij de natuurlijke structuren van het oog. De chirurg streeft ernaar het litteken in de ooglidplooi te verbergen, zodat het onzichtbaar is als de ogen geopend zijn. Als er zich ook aan de zijkant van het oog dermatochalasis bevindt, en vooral als de wenkbrauw ook doorzakt, zal het litteken mogelijk toch iets buiten de plooi vallen. De wenkbrauw verhogen kan een alternatief zijn. Hiervoor zijn twee opties: huid wegnemen boven de wenkbrauw, wat wel terug een zichtbaar litteken kan opleveren, of de wenkbrauw liften via een getunnelde insnede ter hoogte van de hoofdhaarlijn. Pas na enkele maanden is een beoordeling van het definitieve resultaat mogelijk. Blijkt er dan nog sprake van overtollige huid, dan is een revisie-ingreep via dezelfde incisie mogelijk.

Onderste oogleden

Esthetische chirurgie van de onderste oogleden is in de regel gericht op het wegnemen van wallen, doorgaans vetuitstulpingen. In de meeste gevallen ontstaan ze door ouderdomsgerelateerde dermatochalasis en vetweefselverzakking, maar niet altijd. Sommige patiënten hebben een uitzonderlijk zwak septum orbitale dat het al op jonge leeftijd kan begeven, met wallen tot gevolg. Ze vertonen aanvankelijk meestal enkel prolaberend vet, zonder huidteveel, maar dit fijne orbitale vet reageert gevoelig op schommelingen in het vochtgehalte van het organisme. Zwelling en ontzwelling volgen elkaar soms in snel tempo op, met op termijn huiduitzetting tot gevolg. Een minderheid van de patiënten vertoont enkel dermatochalasis, zonder aanwezigheid van prolaberend vet. De chirurg verwijdert dan enkel huid.

Afhankelijk van wat er verwijderd moet worden, zijn twee technieken mogelijk:

- **Transconjunctivale techniek**
  De incisie gebeurt aan de binnenzijde van het ooglid, doorheen de conjunctiva en vervolgens het septum om daaronder het vet bloot te leggen. Dit is de aangewezen techniek om enkel vet weg te nemen. Er blijft geen zichtbaar litteken na en omdat de orbicularisspier onberoerd gelaten wordt, blijft de functie van het onderooglid ook op langere termijn gevrijwaard.
- **Transcutane techniek**
  Deze techniek geniet de voorkeur als ook verwijdering van overtollige huid nodig is. De incisie komt net onder de wimpers, in lijn met het ooglid. Via deze weg maakt de chirurg de huid en de huidspierlap los van het septum orbitale. Indien nodig opent deze vervolgens het septum orbitale om prolaberend vet te verwijderen. Daarna wordt de vereiste hoeveelheid huid weggenomen om dan het onderooglid en de wang aan de zijkant aan te spannen met diepere hechtingen. De huid wordt naar de buitenste ooghoek toe strakgetrokken en daar gehecht. Soms wordt de ooghoek zelf opgetrokken. Ook deze techniek raakt niet aan de kringspier. De ingreep laat een weinig opvallend litteken na dat niet alleen de vorm van het oog volgt, maar eveneens gecamoufleerd wordt door de onderwimpers.

Dermatochalasis geeft een oude, vermoeide blik. Blefaroplastie trekt de oogleden strakker met de bedoeling een frissere, 'jonge' blik te bekomen.

FUNCTIONELE OOGLIDCHIRURGIE

Omdat functionele ooglidchirurgie uitgevoerd wordt om medische redenen, zoals belemmering van het gezichtsvermogen, oogirritaties, overbelasting van spieren of tumorvorming, is hiervoor vaak wel gedeeltelijke of gehele terugbetaling voorzien. Ook hier is soms goedkeuring van de mutualiteit nodig op basis van onder meer preoperatieve foto's.

Esthetische ooglidchirurgie gebeurt louter op subjectieve basis

Ptosis

Bij een ptosis is meestal een verslapping te zien van de musculus levator palpebrae door uitrafeling van de levator-aponeurose of van de spier zelf. Hierdoor komt het ooglid zelf te laag te staan en bedekt het mogelijk zelfs de pupil, met verminderde visus tot gevolg. De natuurlijke oogplooi komt hoger te liggen en verdwijnt mogelijk helemaal.

Meestal ligt veroudering aan de basis van een ptosis, maar klinische evaluatie is steeds nodig om andere oorzaken uit te sluiten, zoals:

- **Spierparese of -paralyse**
  In dit geval wordt eerst een neurologisch onderzoek aangevraagd om spierziekte uit te sluiten.
- **Het syndroom van Horner**
  Aantasting van de zenuwbaan veroorzaakt in dit geval de ptosis. Miosis is dan een bijkomend symptoom. Neurologisch onderzoek is aangewezen om de locatie van de schade te bepalen.
- **Harde contactlenzen**
  Langdurig harde contactlenzen dragen is ook een mogelijke oorzaak. Over de achterliggende reden bestaat geen zekerheid: mogelijk is de dagelijkse

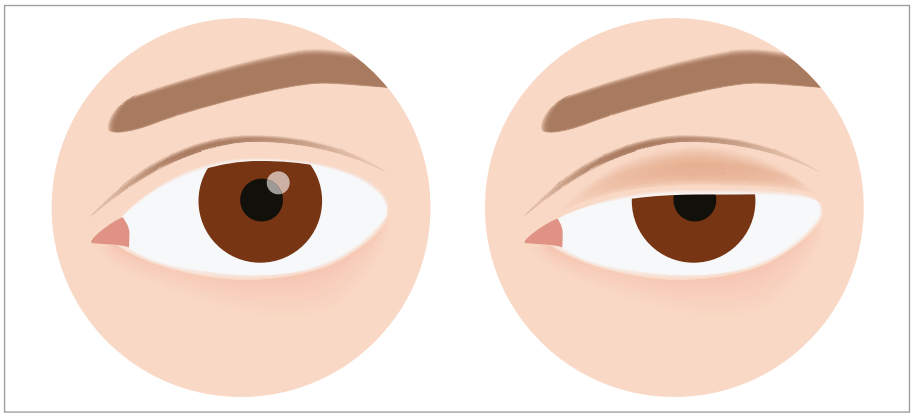

Bij een ptosis komt het ooglid zelf te laag te staan door verslapping van de musculus levator palpebrae door uitrafeling van de levator-aponeurose of van de spier zelf. Het bedekt mogelijk zelfs de pupil, met verminderde visus tot gevolg.

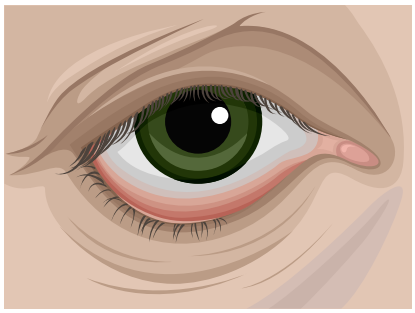

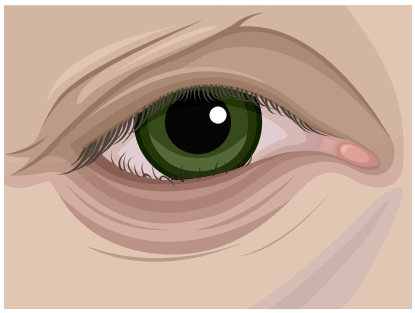

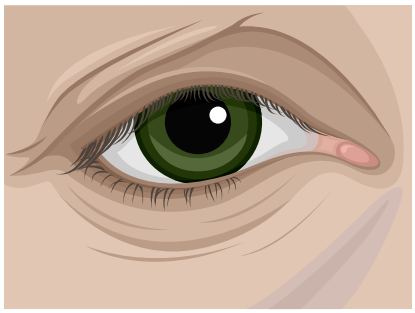

Ectropion is een veelvoorkomende afwijking aan het onderste ooglid: een te lang of elastisch ooglid dat naar buiten plooit. Vervelender nog is het entropion, waardoor het ooglid naar binnen draait. In beide gevallen streeft de chirurg tijdens de correctie-ingrepen een lichte overcorrectie na, omdat het ooglid nadien opnieuw wat laxer wordt.

manipulatie om de lenzen aan te brengen en uit te nemen op termijn te belastend voor het ooglid, maar er is ook de hypothese dat harde contactlenzen dragen chronische irritatie kan veroorzaken met ptosis tot gevolg.

Ptosis verhelpen gebeurt meestal aan de hand van een levator reïnsertie. Via een kleine opening in het bovenooglid kort de chirurg de spier in om ze vervolgens op de juiste plaats terug vast te hechten aan de levator-aponeurose. De ingreep wordt preferentieel onder lokale verdoving uitgevoerd omdat de patiënt af en toe de ogen moet kunnen openen om de nieuwe hoogte van het ooglid te verifiëren. In geval van dermatochalasis voert de chirurg gelijktijdig een blefaroplastie uit.

Ectropion

Dit is een veelvoorkomende afwijking aan het onderste ooglid: het ooglid dat horizontaal te lang of te elastisch is of wordt, en naar buiten plooit. De conjunctiva palpebralis die normaal gezien aan de binnenkant van het oog zit, komt dan bloot te liggen. Vaak geeft dit aanleiding tot irritaties, roodheid of tranende ogen. Naargelang de oorzaak zijn er verschillende vormen:

- **Involutioneel:** horizontale weefsellaxiteit door veroudering.
- **Cicatricieel:** littekens door trauma, infecties en/of dermatologische pathologieën.
- **Paralytisch:** uitval van de nervus facialis.
- **Mechanisch:** een gezwel of letsel dat op het ooglid drukt of eraan trekt.

In geval van laxiteit bestaat de behandeling uit het opnieuw aanspannen van het onderste ooglid. Lateraal van de oogleden maakt de chirurg een insnede van ongeveer 1 tot 3 cm en plaatst een corrigerende hechting in de diepte. Omdat het ooglid nadien opnieuw wat laxer wordt, streeft deze tijdens de ingreep een lichte overcorrectie na.

Entropion

Vervelender nog is het entropion, waardoor het ooglid naar binnen draait. De wimpers wrijven bijgevolg over de cornea en dat leidt tot pijn, verlittekening en visusvermindering. De patiënt ondervindt dan ook sterke hinder. Hiervan zijn er eveneens verschillende vormen:

- Involutioneel: horizontale en verticale weefsellaxiteit door veroudering, in combinatie met een enopthalmus.
- Cicatricieel: verlittekening aan de binnenzijde van het ooglid na ziekte of chemische verbranding.
- Spastisch: de patiënt heeft aanleg voor entropion en knijpt, bijvoorbeeld door irritatie of een tic nerveux, de oogleden te veel samen.

Bij laxiteit biedt een laterale fixatie van het ooglid uitkomst. Via een incisie net onder de wimpers zoekt de chirurg de spier op en hecht deze terug op de normale positie. Overcorrectie is opnieuw de norm. Bij een spastisch entropion is eerst behandeling van de oorzaak van de spasmen nodig, eventueel met botox.

Resectie ooglidtumoren

Zowel benigne als maligne tumoren komen relatief vaak voor op of rond de oogleden. Zeker bij vermoeden van een kwaadaardige tumor gaat de behandelingsvoorkeur uit naar totale resectie. In meer dan 9 op de 10 gevallen gaat het om een basocellulair carcinoom (BCC). Omdat de tumor meestal voorkomt op aan zonlicht geëxposeerde huid, bevindt deze zich wat vaker op de onderste oogleden. Bij zo'n derde van de patiënten komt het BCC voor in de binnenste ooghoek. Het bevindt zich minder frequent op het bovenste ooglid en slechts in zeldzame gevallen in de buitenste ooghoek. Deze maligniteit zaait gelukkig niet uit en de tumor groeit traag. Meestal is het mogelijk om deze door middel van een pentagonale excisie esthetisch mooi weg te nemen.

AUTEUR

dr. Stefaan Reynders
dienst Oogziekten
campus Henri Serruys

azlink is er ook als app voor u.
App Store Google play

MEDICAL **MYSTERY** Case

Vraagt een zwelling ter hoogte van de knie bij een 13-jarig meisje om een chirurgische interventie?

Een 13-jarige leerlinge van de sportschool heeft sinds een paar maanden een zwelling ter hoogte van de adductoren aan de binnenzijde, net boven de knie, die vooral bij het stappen pijn doet. De knie noch de heup ondervinden hinder, maar een echografie toont wel een duidelijke massa. Tijd voor de chirurg om in actie te schieten?

Een meisje van 13 jaar is naar de consultatie orthopedie doorverwezen door de collega's van fysische geneeskunde. Ze presenteerde zich met een zwelling ter hoogte van het linkerbeen. Deze zwelling bevond zich ter hoogte van de adductoren aan de binnenzijde, net boven de knie. Het meisje merkte de zwelling een aantal maanden voordien op en deze doet vooral pijn bij het stappen. Er is geen duidelijke oorzaak en ze kan zich geen significant trauma herinneren. Qua antecedenten is vermeldenswaardig dat deze patiënte de ziekte van Hirschsprung heeft gehad. Ze volgt een sportrichting in het eerste middelbaar en doet aan tennis en atletiek.

Tijdens het klinisch onderzoek valt inderdaad een zwelling te bemerken ter hoogte van de adductor magnus en vastus medialis. Die is diffuus gevoelig over een zone van 10 cm.

De mobiliteit van de knie is volledig en pijnloos. Ligamentair is de knie intact en meniscaal zijn de testen negatief. Ook de heup is rustig.

Als bijkomende onderzoeken vraagt de behandelende arts in eerste instantie een RX en een echografie aan. De RX (fig. 1) is negatief, toont normale osteo-articulaire verhoudingen en een normaal botaspect. De echografie laat aan de mediale zijde een opvallende spoelvormige massa zien. Deze ligt intratendineus van de adductor magnus, heeft een lengte van 3 cm en een diameter van 2,2 x 1,7 cm. Om een betere diagnose te kunnen stellen dringt een MRI zich op.

De MRI (fig. 2) bevestigt de spoelvormige massa, met in de omgevende weke delen een inflammatoir oedeem van 16 cm. Als differentiaaldiagnose wordt geopperd: inflammatoire myofibroblastische tumor, inflammatoir intratendineus fibroom, myotendineuze aponeurotische fibromatose of actieve desmoïde fibromatose.

Er wordt met de patiënt afgesproken om deze zwelling chirurgisch weg te nemen en een definitieve anatomopathologische diagnose te stellen.

In overleg met de dienst Radiologie en dr. Koen Mermuys gaan aan de ingreep veiligheidshalve nog een controle-RX en -echografie vooraf. Op deze RX (fig. 3 p 19) is nu een duidelijk beeld van verkalking ter hoogte van deze massa zichtbaar. Ook de echografie bevestigt deze vaststelling. Een zone van calcificatie wordt beschreven.

MEER INFORMATIE:

dr. Pieter-Jan Vandekerckhove & dr. Gilles Van Eetvelde (ASO)
dienst Orthopedie
campus Sint-Jan

dr. Koen Mermuys
dienst Radiologie
campus Sint-Jan

Oplossing? Zie pagina 19

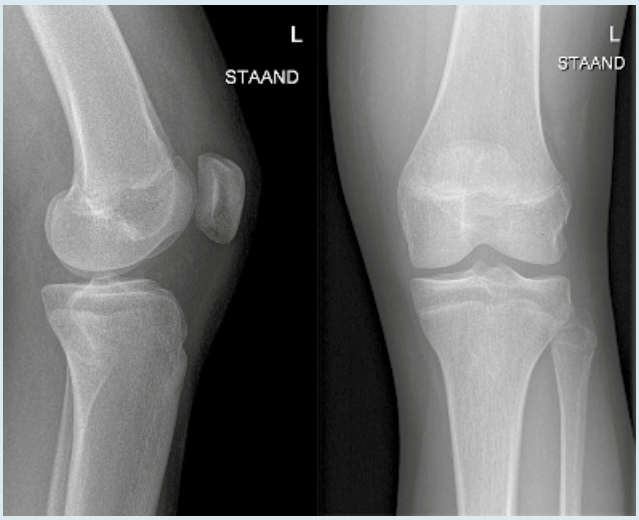

fig 1. RX linker knie: normaal beeld.

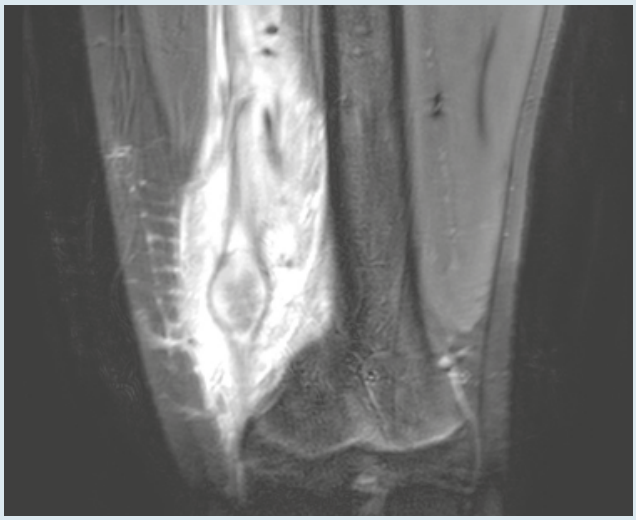

fig 2. MRI linker knie: duidelijk spoelvormige massa aanwezig in de adductor magnus met oedeem in de weke delen.

De **dienst Laboratoriumgeneeskunde** gaat voor 'samen sterker'

dr. Michel Langlois, dr. Suzy Van Erum & dr Sylvie Roggeman //
dienst Laboratoriumgeneeskunde, campus Sint-Jan & Henri Serruys

Campus Sint-Jan en campus Henri Serruys houden er voortaan één gemeenschappelijke dienst Laboratoriumgeneeskunde op na. Een fusie die de dienstverlening binnen het KOM-netwerk alleen maar ten goede kan komen en die met plezier ook de deuren zal openzetten voor andere ziekenhuislaboratoria.

TOTAALFUSIE

In 2009 fusioneerden het Brugse ziekenhuis AZ Sint-Jan AV en het Oostendse Henri Serruys Ziekenhuis AV tot het AZ Sint-Jan Brugge-Oostende AV. Van overheidswege opgelegd, resulteerde die fusie in 2011 al in één erkenningsnummer voor de laboratoria van beide campussen en een gemeenschappelijk kwaliteitshandboek. Organisatorisch bleven de laboratoria evenwel onafhankelijk van elkaar functioneren. Begin 2019 startten de gesprekken om over te gaan tot een totaalfusie van de dienst Laboratoriumgeneeskunde, met een herziening van de taken van de klinisch biologen en centralisatie van de activiteiten. De consensus was dat vooral de niet-dringende testen op beide campussen zich lenen tot centralisatie op campus Sint-Jan. Duplicatie van die activiteiten schrappen, faciliteert een optimalere inzet van financiële middelen en zou de uitvoerfrequentie verhogen. Op campus Henri Serruys zou een core lab dan instaan voor de dringende dienstverlening.

HOGE UITWISSELBAARHEID

Een financiële overeenkomst effende alvast het pad om de werking binnen de fusie te stroomlijnen. Voor het grootste struikelblok, met name incompatibiliteit tussen de gebruikte informaticasystemen op beide campussen, is ook al een oplossing voorzien. De fusie situeert zich dan ook op twee niveaus: operationeel enerzijds en medisch anderzijds.
Het streefdoel is om alle software, operationele en logistieke processen, kwaliteitsbeheerprogramma's, toestellen, testprincipes en bloedafnametubes maximaal te harmoniseren, om een hoge mate van uitwisselbaarheid te bekomen en alle analyseresultaten volledig vergelijkbaar te maken. Zo kunnen de campussen voor bepaalde activiteiten meteen ook als elkaars back-up dienen. Frequenter transport tussen Brugge en Oostende moet de staalflow en de antwoordtijd optimaliseren.

GEMEENSCHAPPELIJKE PARAMETRISERING

Een eerste operationele hinderpaal was dat beide campussen een ander laboratoriuminformaticasysteem (LIS) en documentenbeheersysteem gebruikten. Om dit te verhelpen, schakelt campus Sint-Jan over op GLIMS, een LIS dat volledig nieuw voor hen is. Anticiperend op een gemeenschappelijke parametrisering wachtte campus Henri Serruys op deze overschakeling om de nieuwste versie ervan te implementeren. Naast het gewone labopakket biedt GLIMS nog andere interessante modules aan, waaronder stockbeheer, archiefbeheer en bloedtransfusie. Ook naar facturatie toe biedt dit een hogere mate van transparantie. Eind 2021 zou dit systeem op beide campussen volledig in voege moeten zijn.

De keuze viel op een LIS dat compatibel is met alle ziekenhuizen binnen het KOM-netwerk. Dit moet een vlotte overstap verzekeren indien ook andere laboratoria tot de fusie willen toetreden. De dienst ziet deze fusie namelijk als een eerste stap in een ambitieuze langetermijnvisie van verdere verbreding binnen het KOM-netwerk. Met het labo van AZ Sint-Lucas Brugge zijn er reeds eerste gesprekken gaande om in een volgende fase tot de fusie toe te treden. Deze collega's klinisch biologen worden nu al betrokken bij de parametrisering van het LIS, gezien zij deze versie reeds gebruiken. Beide campussen gebruikten een ander laboratoriuminformaticasysteem (LIS) en documentenbeheersysteem. Naar de verdere toekomst toe is er vanuit de dienst Laboratoriumgeneeskunde ook een grote bereidwilligheid tot samenwerking of fusie met andere ziekenhuislaboratoria, in de eerste plaats het labo van AZ Damiaan in Oostende.

BASIS			
MICROBIOLOGIE	**KLINISCHE SCHEIKUNDE**	**HEMATOLOGIE**	**LABODIRECTEUR**
SPECIALISATIE			
Bacteriologie Virologie Parasitologie Mycologie Ziekenhuishygiëne Infectieuze serologie Moleculaire microbiologie	Endocrinologie Cardiovasculaire merkers Tumormerkers Toxicologie Therapeutische drugmonitoring Immunologie Auto-immuniteit Allergietesten Metabole ziekten	Stolling en hemostase Flowcytometrie Hemato-oncologie Stamceldonorcentrum Weefselcompatibiliteit Immuno-hematologie Bloedbank en hemovigilantie Cytogenetica Stamcelbank	Reproductieve geneeskunde Andrologie Botbank
STAFLEDEN			
Dr. Katelijne Floré **Dr. Eric Nulens** **Dr. Marijke Reynders** **Dr. Evelyne Vanderstraeten**	**Dr. Michel Langlois** **Apr. biol. Bieke Louwagie** **Dr. Timothy Vanwynsberghe** **Dr. Martine Vercammen**	**Dr. Barbara Cauwelier** **Dr. Helena Devos** **Dr. Jan Emmerechts** **Dr. Suzy Van Erum**	**Dr. Sylvie Roggeman**

OVERSCHAKELING

Campus Henri Serruys schakelt op zijn beurt over op een ander documentenbeheersysteem. Sinds Vivaldi documentenbeheer in een cloud-based versie beschikbaar is, biedt het de nodige flexibiliteit om het kwaliteitsbeheer, de goedkeuringsstroom en de traceerbaarheid in goede banen te leiden. Verder rolt campus Sint-Jan ook volop CyberLab uit, een systeem voor digitale orderinvoer van laboratoriumtesten dat campus Henri Serruys reeds sinds 2011 hanteert, in functie van verhoogde patiëntveiligheid. Vernieuwing en harmonisering van de 24-uurs core labs zou in 2022 rond moeten zijn. Dit houdt een totale automatisering in van de core labs, van pre-analytische tot post-analytische staalverwerking, met koppeling van de toestellen voor chemie, hematologie, stolling en urine-analyse in één stalenflow. De antwoordtijd van de analyses zal hierdoor sterk verbeteren.

UITBREIDING TEAMS

Ook medisch is een reorganisatie aan de orde. De stafleden op campus Sint-Jan waren verdeeld in drie teams van hematologen, microbiologen en scheikundigen waarbinnen iedereen er een eigen expertise en interessepunt op nahield. De klinisch biologen op campus Henri Serruys houden er wel hun eigen specialisatie op na, maar voerden voor de routine ook regelmatig een allround takenpakket uit. Het blijkt evenwel steeds minder haalbaar om van de totaliteit aan nieuwe richtlijnen, ontwikkelingen en technieken in de klinische biologie op de hoogte te blijven. De samensmelting tot één team van 13 klinisch biologen, met één labodirecteur en vier specialisten per subdiscipline, biedt nu de mogelijkheid tot verdere verdieping per vakgebied.

STERK GESPECIALISEERD ADVIES

Uitbreiding van de teams maakt het ook mogelijk om de medische wachtregeling op te splitsen in de drie subspecialiteiten. Binnen elk team kunnen de collega's zo te allen tijde sterk gespecialiseerd advies geven, dat noodzakelijk is ter ondersteuning van de klinische topactiviteiten, zowel binnen het ziekenhuis als aan de andere KOM-ziekenhuizen en verwijzers.

OPSTART NIEUWE ACTIVITEITEN

De zeer gespecialiseerde technische units die dichter aansluiten bij de gespecialiseerde klinische zorg op campus Sint-Jan, zoals de moleculaire biologie, het Next Generation Sequencing (NGS)-platform, de chromatografie- en massaspectrometrie-units, behouden hun plaats op die campus. Voor niet-dringende activiteiten zal de praktijk uitwijzen op welke campus de uitvoering ervan zich het vlotst in de flow laat integreren. Helemaal goed nieuws is dat de fusie door uitbreiding van de medische staf de kans biedt om nieuwe activiteiten te starten. De Niet-Invasieve Prenatale Test (NIPT) en een Biobank voor bewaring van studiematerialen, ter ondersteuning van het Clinical Trial Center dat het ziekenhuis recent oprichtte, zullen het aanbod aanvullen.

SPOEDEISENDE DIENSTVERLENING VERZEKERD

Het core lab op campus Henri Serruys wordt een weerspiegeling, zij het in kleinere versie, van dat op campus Sint-Jan. In Oostende zal dit instaan voor alle urgentietesten op het vlak van scheikunde, stolling, hematologie en microbiologie, zodat de fusie zeker geen afbreuk doet aan de spoedeisende dienstverlening in Oostende. Wie op campus Henri Serruys actief is, zal dus automatisch iets polyvalenter ingezet worden.

REFERENTIECENTRUM

Met dit fusieverhaal, dat op de volledige steun van de ziekenhuisdirectie kan rekenen, ambieert de dienst Laboratoriumgeneeskunde om, bij voorkeur met de twee andere ziekenhuislabo's in Brugge en Oostende in extenso, uit te groeien tot een regionaal referentiecentrum dat de Laboratoriumgeneeskunde mee op de kaart zet in België. Zo kunnen ook andere ziekenhuizen binnen het KOM-netwerk dichter bij huis op een sterk gespecialiseerde dienstverlening rekenen. Nu al engageren een aantal stafleden en hun universitaire medewerkers zich in tal van wetenschappelijke adviesraden en beroepsverenigingen. Uit hun publicaties en presentaties op congressen vloeide merkelijke waardering als nationaal of internationaal expert voort. De dienst koestert dan ook hoge verwachtingen omtrent het wervende effect dat de toenemende expertise naar toekomstige hooggespecialiseerde collega's toe zal hebben en de aantrekkelijkheid van het AZ Sint-Jan Brugge-Oostende AV als opleidingsplaats voor kandidaat-specialisten. Binnen de dienst Laboratoriumgeneeskunde ligt het enthousiasme voor de fusie alvast hoog.

AUTEURS

dr. Sylvie Roggeman
diensthoofd Laboratoriumgeneeskunde campus Sint-Jan

dr. Michel Langlois
dienst Laboratoriumgeneeskunde campus Sint-Jan & Henri Serruys

dr. Suzy Van Erum
dienst Laboratoriumgeneeskunde campus Sint-Jan & Henri Serruys

azlink is er ook als app voor u.

Optimalisatie chirurgische procedure bij **schouderinstabiliteit**

dr. Bart Berghs, dr. Joris Beckers & dr. Tom Van Isacker // *dienst Orthopedie, campus Sint-Jan*

Omdat recent onderzoek aantoonde dat de Latarjet-ingreep bij schouderinstabiliteit tot actief impingement kan leiden, ging de dienst Orthopedie op zoek naar een verbetering van de ingreep om postoperatieve scapulaire dyskinesie te minimaliseren. Sinds begin 2017 hanteren de orthopedisten een aangepaste techniek, met hoopvolle resultaten.

SCHOUDERINSTABILITEIT

Naast rotator cuff-pathologie en artrose (zowel acromioclaviculair als glenohumeraal) is schouderinstabiliteit een van de meest gestelde diagnoses bij patiënten met schouderlast. Gezien het hier vaak jonge, actieve patiënten betreft, is het uitermate belangrijk om een correcte diagnose te stellen, gevolgd door een adequate behandeling. Enerzijds is een stabiele schouder een voorwaarde voor de heropname van (sport-)activiteiten, anderzijds is er een duidelijk verband aangetoond tussen recidiverende schouderluxaties en vroegtijdige glenohumerale artrose.

BEENDERIGE STABILISERINGSMETHODES

Waar vroeger het herstel van het labrum (de fibrocartilagineuze dichtingsring omheen het glenoïd) de gouden standaard was voor de behandeling van schouderinstabiliteit, is in recentere literatuur een shift waarneembaar naar beenderige stabiliseringsmethodes. Dit houdt de fixatie van een beenderige greffe aan de antero-inferieure zijde van het glenoïd in, om te voorkomen dat de humeruskop in deze richting luxeert bij abductie-exorotatiebewegingen (de typische bovenhandse werpbeweging). Het gaat als het ware om een uitbreiding van het gewrichtsoppervlak om voor de humeruskop meer beweging toe te laten, zonder dat deze instabiel wordt. De greffe is bij voorkeur autoloog bot, beschikbaar in de directe omgeving van de schouder om zo het risico op donorsitemorbiditeit te minimaliseren. Als greffe is er keuze tussen het coracoïd, een beenderige boog aan de anterieure zijde van het schouderblad, of bot geoogst uit de bekkenkam. Het bot van de bekkenkam wordt bij veel orthopedische ingrepen gebruikt omdat

Naast rotator cuff-pathologie en artrose is schouderinstabiliteit een van de meest gestelde diagnoses bij patiënten met schouderlast.

De dienst Orthopedie zocht actief naar een verbetering van de Latarjet-ingreep

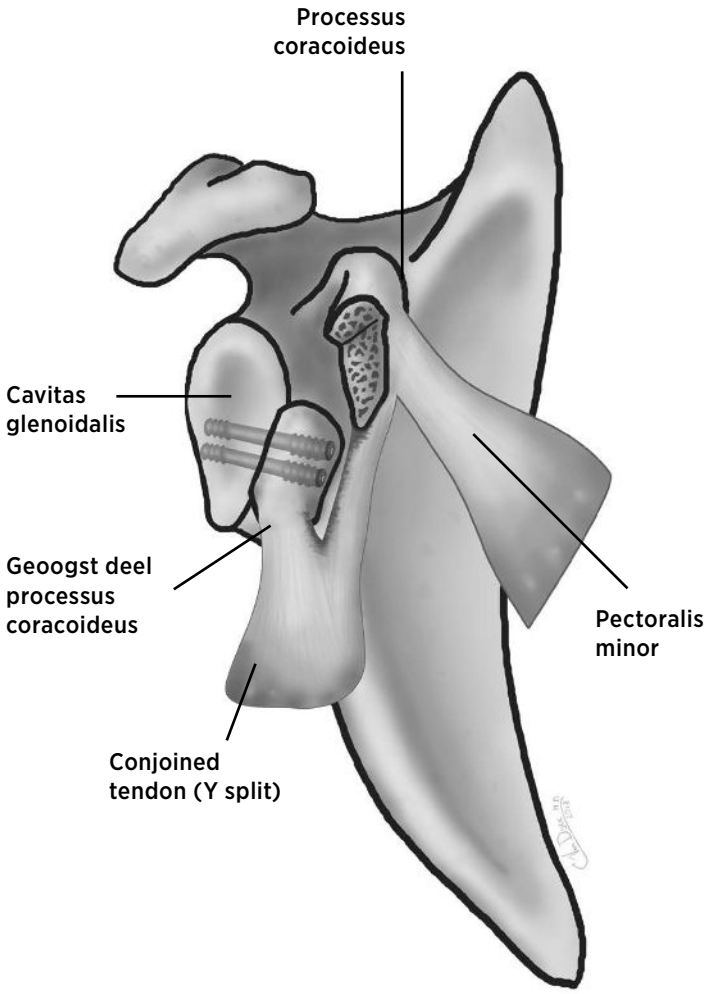

Sinds begin 2017 oogst de dienst Orthopedie in plaats van het gehele coracoïd enkel het laterale driekwart als autologe botgreffe.

het geen structurele functie heeft, erg sterk opgebouwd is uit 3 cortexen en relatief makkelijk te oogsten is. Dit is dan ook de voorkeursgreffe bij revisie-ingrepen.

CORACOÏD ALS AUTOLOGE GREFFE

Dr. Michel Latarjet beschreef het gebruik van het coracoïd als autologe greffe in 1954. Een extra voordeel aan deze greffe, is de aanhechting van de conjointpees, die bestaat uit de korte kop van de biceps en de coracobrachialispees. In combinatie met de structurele limitaties van de greffe fungeert de aanhechting van de conjointpees als een dynamische draagband bij exorotatiebewegingen van de schouder. De humeruskop wordt dan als het ware opgevangen in een 'hangmat', gecreëerd door het verloop van de conjointpees doorheen de subscapularispees aan de voorzijde van de schouder.

ACTIEF IMPINGEMENT

Recent onderzoek door de groep van prof. Ralph Hertel in 2016 bracht aan het licht dat de aansturing van het schouderblad mogelijk lijdt onder het losmaken van de pecoralis minorpees (aan de mediale zijde van het coracoïd) en de verplaatste richting van de krachtvector van de conjointpees. Deze scapulaire dyskinesie - een ongecoördineerde beweging van het schouderblad bij mobilisering van de schouder - kan leiden tot actief impingement. Door de lokale anatomie te verstoren kan er dus een ander pijnpatroon optreden na de uitvoering van de zogenaamde Latarjet-ingreep.

AANGEPASTE TECHNIEK

Om deze postoperatieve scapulaire dyskinesie te minimaliseren en zo de revalidatie te optimaliseren, zocht de dienst Orthopedie actief naar een verbetering van de ingreep. Sinds begin 2017 oogst de dienst Orthopedie in plaats van het gehele coracoïd enkel het laterale driekwart als autologe botgreffe (cfr. tekening hierboven).

Deze aanpassing van de techniek heeft enkele theoretische voordelen:

- Deze methode laat de aanhechting van de pectoralis minorpees intact, net zoals het mediale kwart van de conjointpees. Gezien de fixatie van het coracoïd volgens de 'congruent arc'-techniek gebeurt (beschreven door dr. Joe de Beer en dr. Stephen Burkhart in 2009), wordt er in vergelijking met de klassieke Latarjet-ingreep niet ingeboet aan toegevoegde beenderige oppervlakte aan de antero-inferieure zijde van het glenoïd.
- Het fixatiemechanisme is eveneens herbekeken, met gebruik van compressieschroeven zonder kop (headless compression screws) in plaats van de klassieke schroeven met schroefkoppen. Dit zorgt ervoor dat de schroefkop volledig in het bot verdwijnt bij fixatie van de greffe en minimaliseert

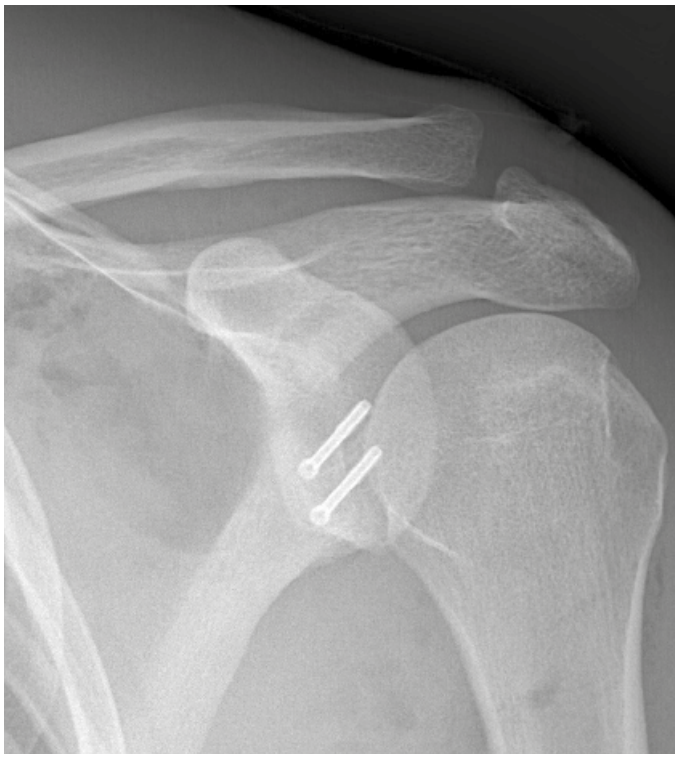

RX-opname 1: Postoperatieve radiografische opnames tonen een gunstige stand en fixatie van de botgreffe aan de antero-inferieure zijde en ook een intact mediaal kwart van het coracoïd waaraan de pectoralis minorpees gefixeerd is.

RX-opname 2: Controle-opnames zes maanden postoperatief tonen naast een consolidatie van de botgreffe ook 'aangroei' van het resterende deel van het coracoïd.

De resultaten van de aangepaste ingreep zijn vooralsnog erg hoopvol

de kans op kraakbeenschade ter hoogte van de humeruskop.

- De aanwezigheid van een deel van het originele coracoïd kan een landmark zijn bij eventuele revisie-ingrepen, waarbij de lokale anatomie anders in die mate verstoord is dat de brachiale plexus in gevaar kan komen tijdens de dissectie.

EERSTE RESULTATEN

Postoperatieve radiografische opnames tonen een gunstige stand en fixatie van de botgreffe aan de antero-inferieure zijde en ook een intact mediaal kwart van het coracoïd waaraan de pectoralis minorpees gefixeerd is (RX-opname 1). Controle-opnames zes maanden postoperatief tonen naast een consolidatie van de botgreffe ook 'aangroei' van het resterende deel van het coracoïd (RX-opname 2). Dit berust op de actieve tractie van de pectoralis minorpees, een reactie van het bot, en doet een actieve functie van deze pees bij de coördinatie van het schouderblad vermoeden.

VERDERE ANALYSE VOORDELEN

De resultaten van deze ingreep zijn vooralsnog erg hoopvol. Een eerste reeks patiënten is minimaal één jaar postoperatief geëvalueerd op scapulaire (dys-)kinesie, mogelijke complicaties en recidief-instabiliteit. De resultaten hiervan zijn geanalyseerd en aanvaard voor publicatie in de Acta Orthopaedica Belgica. In samenwerking met de dienst Sportgeneeskunde zet de dienst Orthopedie een uitgebreider vergelijkend onderzoek op om de voordelen van deze ingreep in vergelijking met de klassieke Latarjet-ingreep te analyseren.

CONSTANT BETERE UITKOMST NASTREVEN

Deze ingreep is een voorbeeld van de constante ijver binnen de dienst Orthopedie om de chirurgische procedures te optimaliseren en het chirurgische trauma voor de patiënt te minimaliseren om zo een betere functionele uitkomst op lange termijn te bekomen.

AUTEURS

dr. Bart Berghs
dienst Orthopedie
campus Sint-Jan

azlink is er ook als app voor u.

MEDICAL **MYSTERY**

Oplossing

Vraagt een zwelling ter hoogte van de knie bij een 13-jarig meisje om een chirurgische interventie?

Dit beeld (fig. 3) past volledig bij een myositis ossificans. Myositis ossificans circumscripta is een zeldzame aandoening, waarbij het meestal gaat om een abnormale, maar benigne ossificatie die ontstaat in de spieren als gevolg van een trauma. In zeldzame gevallen kan deze ook ontstaan zonder trauma. Het betreft typisch een zwelling die langzaamaan ossificeert. Ze komt meestal voor in de quadriceps of rond de elleboog.

Behandeling is doorgaans conservatief. Deze bestaat uit het nemen van pijnstillers en ontstekingsremmers, maar vooral rust, gecombineerd met de juiste fysische therapie, is belangrijk. Ook bij deze patiënt werd dit toegepast. De ingreep met excisie van de zwelling werd geannuleerd. De patiënte kreeg rust aangeraden en de collega's van de revalidatiegeneeskunde brachten haar de juiste spieroefeningen bij. In november werd een controle-MRI uitgevoerd (fig. 4) en hierop is duidelijk te zien hoe het oedeem afgenomen is. De patiënte is momenteel ook volledig klachtenvrij. Dat laat toe om met zekerheid te besluiten dat het ging om een myositis ossificans die met succes conservatief werd behandeld.

fig 3. RX linker knie: spoelvormige gecalcificeerde massa zichtbaar in de adductoren

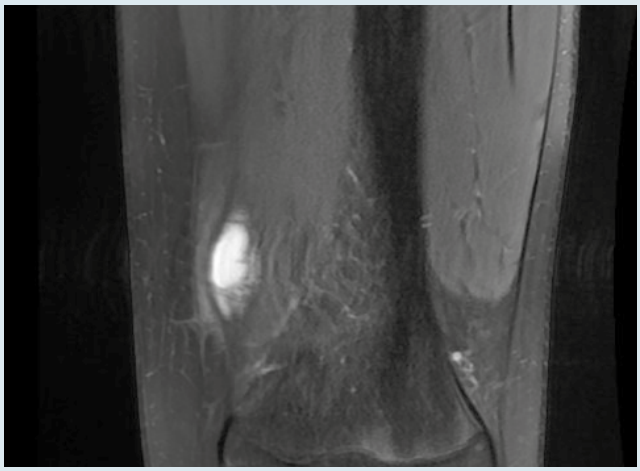

fig 4. MRI linker knie: nog steeds massa zichtbaar, oedeem bijna volledig weggenomen.

Bekijk azlink 44 ook via onze APP!

Hij bezorgt u steeds alle artikels uit het magazine met extra audiovisuele materialen en uitgebreidere informatiebronnen. Zo maakt de app van azlink een onmisbare tool.

Available on the App Store

ANDROID APP ON Google play

NIEUWE ARTS

dr. Jean-Benoît le Polain de Waroux
Cardioloog

dienst Cardiologie, campus Sint-Jan

050 45 26 70
policardiologiesecretariaat@azsintjan.be

Dr. Jean-Benoît le Polain de Waroux ontving in 2008 zijn erkenning als arts met een specialisatie in de Cardiologie. In 2009 behaalde hij met succes een doctoraat in de non-invasieve beeldvorming. Vervolgens vatte hij een opleiding tot elektrofysioloog aan. Na een fellowship elektrofysiologie van twee jaar in het Canadese Institut de Cardiologie de Montréal werkte hij tien jaar als elektrofysioloog in de Cliniques universitaires Saint-Luc in Brussel. Hij droeg er een dubbele verantwoordelijkheid als afdelingshoofd, zowel voor elektrofysiologie als voor implanteerbare hartapparatuur. Naast deze functies is dr. le Polain ook de Franstalige secretaris voor de Belgian Heart Rhythm Association (BeHRA) en actief lid van de European Heart Rhythm Association (EHRA). Dr. le Polain is EHRA- en International Board of Heart Rhythm Examiners (IBHRE)-gecertificeerd voor katheterablatie en behandeling met hartapparatuur.

EDUCATIEF PROGRAMMA

Programma, inschrijving & meer informatie: www.azlink.be

September 2020

Symposium "Leeftijdsgebonden macula degeneratie"
Zaterdag 12 september - 9.30 - 12.30 uur, gevolgd door een lichte lunch - Auditorium campus Sint-Jan
Programma: www.azlink.be

November 2020

Symposium Urologie
Donderdag 26 november - 9.00 - 17.00 uur - De Valkaart, Albrecht Rodenbachstraat 42, 8020 Oostkamp
Programma: www.azlink.be