azlink

Pulse voor de medische praktijk

Nº 50
Editie december 2021
www.azlink.be

Orthopedie:
(R)evoluties in de **kniechirurgie**

az sint-jan
brugge - oostende av

Editie december 2021

Adviesraad
Voorzitter: dr. Bruno Dillemans
Coach: dr. Pieter-Jan Vandekerckhove
dr. Olivier Deryck
dr. Catherine Dick
dr. Michel Langlois
dr. Anne Loccufier
dr. Hans Rigauts
dr. Sarah Roels
dr. Elisabeth Vander Stichele
dr. Hugo Vereecke
Marieke Damme
Anja Proksch
Anne-Mie Vansteelant
Evelyn Verhelle

Werkten mee aan dit nummer
dr. Pieter-Jan Vandekerckhove
dr. Lucas Beckers
dr. Johan De Rycke
dr. Geert Van Damme
dr. Pieter D'hulst
dr. Jo Ampe
dr. Mattias Duytschaever
dr. Sebastien Knecht
dr. Jean-Benoit le Polain de Waroux
dr. René Tavernier
dr. Jan Lesaffer
dr. Joke De Ceulaer
dr. Christophe Spaas
Elke De Geeter
Anne-Mie Vansteelant
Living Stone nv - www.livingstone.eu

Ontwerp, illustraties, redactie en projectmanagement
Living Stone nv - www.livingstone.eu

Secretariaat azlink
Dienst Communicatie
Ruddershove 10, 8000 Brugge
communicatie@azsintjan.be
www.azlink.be

Druk
Drukkerij Perka nv

Verantwoordelijke uitgever
dr. Hans Rigauts

FSC www.fsc.org MIX Papier van verantwoorde herkomst FSC® C014697

INHOUD

Voorwoord 3

Orthopedie: **(R)evoluties in de kniechirurgie** 4-7
dr. Pieter-Jan Vandekerckhove, dr. Lucas Beckers, dr. Johan De Rycke en dr. Geert Van Damme

De urologische benadering en robotgeassisteerde behandeling van **urogenitale prolaps** 8-10
dr. Pieter D'hulst, dr. Jo Ampe

Circulaire Pulsed Field Ablatie (PFA): **een primeur** 11-13
dr. Mattias Duytschaever, dr. Sebastien Knecht, dr. Jean-Benoît le Polain de Waroux en dr. Rene Tavernier

Enhanced Recovery After Surgery **(ERAS)** in thoracale heelkunde 14-15
dr. Jan Lesaffer

De diensten Mond-, kaak- en aangezichtchirurgie van het AZ Sint-Jan en AZ Zeno werken samen aan hoogkwalitatieve hoofd-halsoncologie 16-17
dr. Joke De Ceulaer, AZ Sint-Jan en dr. Christophe Spaas, AZ Zeno

Nieuwe artsen 18-19

Educatief programma 20

Copyright © 2021 AZ Sint-Jan Brugge-Oostende AV. Alle rechten voorbehouden. De inhoud (zowel teksten als afbeeldingen) van dit magazine is auteursrechtelijk beschermd. Niets uit deze uitgave mag vermenigvuldigd of doorgegeven worden aan derden zonder schriftelijke toelating van de uitgever.
Contact: dienst Communicatie, communicatie@azsintjan.be

az sint-jan
brugge - oostende av

VOORWOORD

Hans Rigauts

algemeen directeur

“Hey-ho-hupla-die vijftigste e-di-tie”. “Hey-ho-hupsa-kee, wie viert er met ons mee?"! In m’n verbeelding zie ik een ganse troep Sint-Janners met de armen in de lucht zwaaien en rondjes draaien ter gelegenheid van dit toch wel speciale evenement. Een spontane flap-mop op het grote grasveld voor ons ziekenhuis. Vooraleer iemand onder u me een beleefd mailtje stuurt, dat ik niet echt meer mee ben ... Ik weet het: het is geen flap-mop (ik vond dit al een raar woord), maar een flashmob. Zo zie je maar dat die 50 edities ook bij mij hun sporen hebben nagelaten. Niet omdat het schrijven van 50 voorwoorden me zwaar valt of ik de letters op m’n toetsenbord vervloek. Het gebeurt wel eens dat ik eigenaardige woorden zie verschijnen in m’n tekst doordat de autocorrector vindt dat ik nonsens verkoop en het ding dat per se wil bijsturen. Ik merk net op bij het nalezen van de tweede zin dat m’n eigenzinnige autocorrector een ganse troep ‘Sint-Jankers’ heeft geschreven in plaats van Sint-Janners. Ik heb net een update van mijn computer achter de rug. Wie weet werd er ondertussen in ’t geniep artificiële intelligentie geïnstalleerd. Want inderdaad, mocht ik meedoen aan de flashmob, dan zou er wat afgejankt worden. Die AI-module heeft blijkbaar inzicht in m’n talenten.

De 50ste editie betekent dat we al jarenlang trachten de medische activiteiten van ons ziekenhuis naar buiten te brengen op een neutrale, informatieve manier. Geen toeters of bellen, geen flitsende reclameboodschappen ertussen. We willen aan onze professionals, zoals huisartsen, externe specialisten, beleidsartsen, maar ook aan onze patiënten duidelijk maken welke zorg we kunnen aanbieden en dat we dit doen op een wetenschappelijk gefundeerde manier. Ik krijg wel eens de verdoken kritiek dat ons ziekenhuis te weinig op tv of in de pers komt. Mijn antwoord blijft steevast hetzelfde. Is het dat waar het om draait: veel in beeld komen? Gaan we nu de commerciële toer op met allerhande - dikwijls ook duurbetaalde - interviews om onszelf op te hemelen? Persoonlijk heb ik daar niet echt een goed gevoel bij. Maar ja, soms word je meegedraaid in een carrousel omdat alle anderen het zogenaamd ook doen. Persoonlijk hou ik niet van carrousels. Het ding draait rond, je beweegt, maar je gaat nergens naartoe. Je stapt uit waar je instapte, met dat verschil dat je nog kans hebt op misselijkheid ook.

Ik ben ervan overtuigd dat onze verwijzende artsen en onze patiënten zich informeren en zich baseren op kwaliteit van zorg en op dienstverlening. Dat is waar we moeten op inzetten. De best mogelijke kwaliteit leveren in de best mogelijke omstandigheden in een volwaardig overleg met onze huisartsen en de patiënten. azlink wil als informatiekanaal bijdragen tot deze visie. En dit ondertussen al voor de 50ste keer. Toch een reden om fier te zijn en feest te vieren. Vooral mijn dank aan alle artsen die al die jaren hun bijdrage hebben geleverd. Mijn dank aan de redactie en de voorzitter, dr. Bruno Dillemans. Zij zorgen ervoor - ondanks hun drukke praktijk - dat azlink telkens weer tot stand komt. Dit alles onder de professionele begeleiding van Living Stone, dat ons al jaren bijstaat in onze bescheiden, maar gedegen communicatiestijl.

"Hey-ho-hupla-die op naar de duizendste e-di-tie ..." Ik weet het, dit is schromelijk overdreven. Maar soms is het gepast de bescheidenheid even opzij te zetten. Kwestie van de balans te bewaren.

Veel leesgenot

Hans Rigauts
Algemeen directeur

(R)evoluties in de **kniechirurgie**

dr. Pieter-Jan Vandekerckhove, dr. Lucas Beckers, dr. Johan De Rycke en dr. Geert Van Damme
dienst Orthopedie, campus Sint-Jan en campus SFX

Knieklachten zijn een vaak voorkomend en invaliderend probleem. Een performante analyse, een correcte diagnose en een adequate behandeling van de patiënt is essentieel. Terwijl er de laatste decennia voornamelijk op technisch vlak een sterke evolutie was, is de behandeling van knieproblemen vandaag meer op maat van de patiënt.

De geïndividualiseerde benadering geldt uiteraard voor zowel operatieve als niet-operatieve behandelingen. Een aantal nieuwe behandelingen en inzichten bieden nieuwe mogelijkheden binnen de kniegroep Orthoclinic Brugge.

NIET-OPERATIEVE BEHANDELING VERSUS ARTROSCOPIE VAN DE KNIE

Veel mensen worden in hun leven geconfronteerd met meniscusproblematiek, maar het is nodig om een onderscheid te maken tussen een traumatische en een degeneratieve scheur in de meniscus. Traumatische letsels treden vaak op bij jonge, actieve patiënten en vragen veelal om een operatieve behandeling (artroscopische meniscushechting of partiële meniscectomie). Degeneratieve scheuren zijn meestal een natuurlijk onderdeel van een inzettend slijtageproces waarbij ook reeds begeleidend kraakbeenlijden aanwezig is. Daar waar vroeger al te vaak en te snel op chirurgie werd overgegaan, wordt dit tegenwoordig zoveel mogelijk vermeden. Vaak is de knieklacht een opstoot van degeneratief lijden en is conservatieve behandeling mogelijk (NSAID, kinesitherapie, cortisone-infiltratie ...). De Belgian Knee Society (BKS) goot deze richtlijn recent in een duidelijk protocol, dat de Orthoclinic Brugge mee ondertekende.* Het doel ervan is het aantal meniscusoperaties boven de 50 jaar te beperken. Het spreekt voor zich dat er bij een falend conservatief beleid of bij duidelijke instabiele meniscusletsels nog plaats blijft voor een artroscopische behandeling.

INFILTRATIES MET STAMCELTHERAPIE OF ADSC**

Binnen de conservatieve behandeling voor degeneratieve knieklachten kunnen infiltraties van toepassing zijn. De meest gebruikte klassieke infiltraties hiervoor zijn cortisone, hyaluronzuur en Platelet Rich Plasma (PRP). Vaak biedt dit voor patiënten met inzettend kraakbeenlijden een adequate behandeloptie. Indien deze infiltraties onvoldoende effect opleveren en een chirurgische behandeling niet wenselijk is, behoort een behandeling met vetgederiveerde stamcellen (Adipose-Derived Stem Cells/ADSC's) tot de mogelijkheden. Het gaat om een intra-articulaire injectie met een mengsel van lichaamseigen ADSC's, groeifactoren (Stromal Vascular Fraction/SVF) en PRP (Fig. 1).

Fig. 1. De orthopedist injecteert het steriele mengsel van SVF en PRP in het te behandelen gewricht.

Fig. 2. De kunstmeniscusimplantatie gebeurt via een anteromediale incisie van een vijftal cm na artroscopische verwijdering van het overtollige meniscusweefsel.

In een eerste fase voert de plastisch chirurge van de Orthoclinic, dr. Hanne Vandevivere, onder lokale anesthesie een miniliposuctie uit via een gesloten systeem. Dan volgt een eerste centrifugatie om het vetweefsel af te scheiden. Een tweede centrifugatie verwijdert de mature vetcellen zodat enkel groeifactoren en kleine ADSC's overblijven. Terzelfdertijd wordt bij de patiënt een bloedstaal afgenomen om PRP te verkrijgen. Alles wordt vervolgens samengebracht in een steriele doseerspuit en de kniechirurg injecteert dit in het kniegewricht.
De initiële vermindering van de gewrichtspijn is vermoedelijk het gevolg van het anti-inflammatoire effect van de groeifactoren. Het stamceleffect, door de differentiatie van stamcellen in de chondrogene cellijn, en de versterking of verdikking van het articulaire kraakbeen worden na vier tot zes maanden duidelijk. Het resultaat van dergelijke infiltratie is krachtiger dan hyaluronzuur, maar heeft als nadeel dat het veel duurder is én invasief. Desalniettemin is dit een valabele optie voor patiënten die een heelkundige behandeling zo lang mogelijk wensen uit te stellen, maar bij de klassieke infiltraties onvoldoende baat hebben.

KUNSTMENISCUS

In de zomer van 2021 werden op campus Sint-Jan, in samenwerking met het AZ Monica, de eerste twee kunstmeniscussen geïmplanteerd.
Jonge patiënten die kniepijn behouden na (partiële) resectie van de meniscus kunnen eventueel in aanmerking komen voor een meniscustransplantatie (fresh-frozen allogreffe). Dergelijke chirurgie werkt echter niet bij patiënten boven 40 jaar. Indien deze patiënten uitgebreide degeneratieve wortelscheuren van de mediale meniscus hebben of aanhoudende kniepijn ervaren na een artroscopische mediale meniscectomie werd vroeger soms te vaak overgegaan tot een partiële of totale knieprothese. Bij dergelijke indicaties - waar kraakbeenlijden nog relatief beperkt is - kan een kunstmeniscus de kloof overbruggen naar artroplastie.
Het NUsurface®-meniscusimplantaat is vervaardigd uit polycarbonaaturethaan, hetgeen slijtvast en visco-elastisch is en een lage wrijvingscoëfficiënt bezit.
Het is ontworpen om de belasting in het mediale compartiment te herverdelen en zo de functie van de natuurlijke meniscus te vervangen (Fig. 3). Het implantaat verlicht de pijnsymptomen en herstelt de kniekinematica.
Patiënten die in aanmerking komen, krijgen eerst een zorgvuldige screening via MRI-protocol en bijkomende analyse. Bij groen licht kan overgegaan worden tot implantatie van een kunstmeniscus. De ingreep gebeurt via een anteromediale incisie van een vijftal cm na artroscopische verwijdering van het overtollige meniscusweefsel (Fig. 2).
Het implantaat heeft een anatomische 'discoïde' vorm, heeft een stabiele 'fitting' en is zelfcentrerend, waardoor fixatie niet nodig is.



Fig. 3. Het meniscusimplantaat is vervaardigd uit polycarbonaaturethaan, hetgeen slijtvast en visco-elastisch is en een lage wrijvingscoëfficiënt bezit. Het is ontworpen om de belasting in het mediale compartiment te herverdelen en zo de functie van de natuurlijke meniscus te vervangen.

Fig. 4 en 5. De kniedistractie is een eenvoudige techniek. Een uitwendig frame houdt de tibia en het femur gedurende zes tot negen weken zo'n 5 mm van elkaar.

KNIEDISTRACTIE

De gemiddelde leeftijd voor de plaatsing van een knieprothese is 68 jaar. De laatste decennia is er een toename van de plaatsing van knieprothesen bij jonge patiënten. De resultaten hiervan zijn echter minder goed, waardoor de incidentie van revisiechirurgie significant is gestegen. Voor jonge patiënten is het dus nodig om op zoek te gaan naar alternatieven om hen zo lang mogelijk weg te houden van een artroplastie.
Uiteraard kan een corrigerende osteotomie (varisatie-osteotomie voor valgusuitlijning of een valgisatie-osteotomie voor varusuitlijning) een valabele optie zijn indien het niet-aangetaste compartiment intact is. Heeft de patiënt evenwel een neutraal alignement of is er femorotibiaal mediaal én lateraal te veel kraakbeenlijden, dan is de uitvoering van een corrigerende osteotomie vaak niet mogelijk. Deze patiënten zijn een indicatie voor een distractie van het kniegewricht.
De kniedistractie is een eenvoudige techniek die de Universiteit Utrecht een tiental jaar geleden onderzocht. Een uitwendig frame (een externe fixator vervaardigd uit twee tubes en pinnen) houdt de tibia en het femur gedurende zes tot negen weken zo'n 5 mm van elkaar (Fig. 4 en Fig. 5). Het doel van deze behandeling is enerzijds vermindering van symptomen en anderzijds (deels) herstel van weefselveranderingen die door artrose optreden in de knie. Voorgaand onderzoek heeft aangetoond dat kniedistractie effectief is en dat kraakbeenschade zelfs gedeeltelijk omkeerbaar is. Deze kniedistractie is een extra optie in de behandeling van artrose om zo een knieprothese uit te stellen. Vanaf 2022 zal deze behandeling op campus Sint-Jan beschikbaar zijn.

ROBOTICAGEASSISTEERDE KNIEPROTHESE

Indien het conservatief beleid bij eindstandige gonartrose faalt, komt de patiënt in aanmerking voor een knieprothese. In maart 2018 werden op campus Sint-Jan de eerste knieprothesen in West-Vlaanderen geplaatst via roboticatechnologie. De laatste jaren werd de techniek verder geoptimaliseerd en kwamen er verschillende types robots bij. Sedert juni 2021 beschikt de Orthoclinic Brugge over een robot.

Hoe gaat dit te werk? De ROSA®-robot meet in een eerste fase aan de hand van navigatie de exacte anatomie van de patiënt op: deze bepaalt nauwkeurig zowel de vorm van de knie als de individuele spanning van het kapsel en de gewrichtsbanden. Aan de hand van deze informatie wordt er per patiënt een individueel plan opgesteld en wordt de optimale positie bepaald voor elke component van de knieprothese. Uiteraard blijft de chirurg de controle behouden en maakt deze zelf de planning op. Nadat de geïndividualiseerde positie bepaald is, voert de chirurg de verschillende coupes met een precisie van 0,5 mm uit via een robotgeassisteerde arm.

Het potentieel voordeel van dergelijke roboticageassisteerde chirurgie is een grotere precisie en minder weefselschade. Mogelijk ervaren patiënten hierdoor minder pijn, wat een snellere revalidatie mogelijk maakt (Fig. 6). Er is voorzichtigheid geboden om dit meteen de nieuwe gouden standaard te noemen. Tot op heden is er onvoldoende evidentie dat deze techniek superieur is aan een degelijke conventionele techniek. De dienst Orthopedie ondersteunt dan ook het verder onderzoek hiernaar.

INDIVIDUELE BENADERING BIJ VOORSTEKRUISBANDRECONSTRUCTIE

Naast de behandeling van degeneratieve letsels is er ook meer en meer individuele benadering van ligamentaire letsels. (Multi) ligamentaire knieletsels vinden hoofdzakelijk plaats bij een jonge, actieve populatie. In deze gevallen is het ultieme doel om deze jonge patiënten naar hun initieel activiteitsniveau te brengen, waardoor ze opnieuw 100% kunnen vertrouwen op hun knie. In de overgrote meerderheid van deze letsels gaat het over rupturen van de voorste kruisband. Daar waar de principes van voorstekruisbandreconstructie weinig veranderd zijn de voorbije jaren, gaat nu meer aandacht uit naar een patiëntspecifieke benadering van voorstekruisbandreconstructies. Zo worden

Fig. 6. Het potentieel voordeel van roboticageassisteerde chirurgie is een grotere precisie en minder weefselschade.

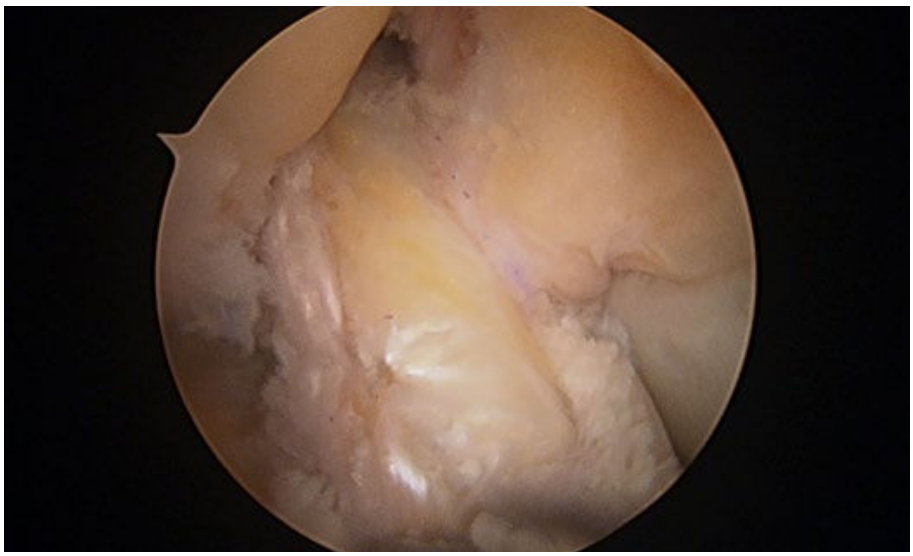

Fig. 7. Artroscopie van een voorstekruisbandreconstructie met begeleidend MCL-letsel waarbij voor een quadricepspeesgreffe geopteerd is.

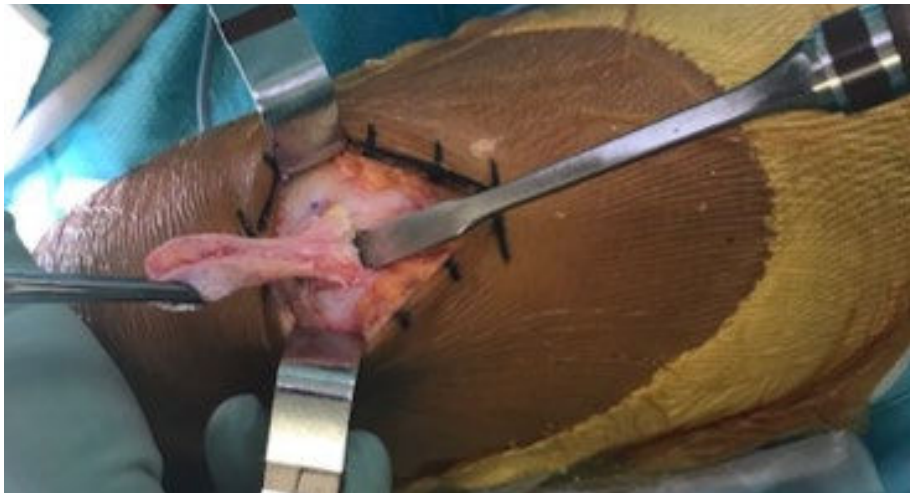

Fig. 8. Hoewel de principes van voorstekruisbandreconstructie weinig veranderd zijn de voorbije jaren, gaat er nu meer aandacht uit naar een patiëntspecifieke benadering, zoals de keuze voor een quadricepspeesgreffe veeleer dan de hamstrings in geval van MCL-letsel.

bij begeleidend mediaal bandletsel (MCL-letsel) bij voorkeur niet de hamstrings genomen als greffe, maar valt de keuze eerder op een quadricepspees- of patellapeesgreffe (Fig. 7 en Fig. 8).
In de patiëntenpopulatie die een verhoogd risico loopt op een voorstekruisbandruptuur, op basis van onder andere leeftijd, type van sport, geslacht en gegeneraliseerde laxiteit, wordt ook een laterale extra-articulaire tenodesis (LET) of augmentatie voorgesteld. Hierbij wordt vaak gebruikgemaakt van een deel van de iliotibiale band (peesblad aan de buitenzijde van de knie). Twee types reconstructies zijn hierbij mogelijk. In geval van een 'Monoloop'-procedure wordt deze strip onder het lateraal collateraal ligament (LCL) gebracht en gefixeerd op de metafyse van de distale femur. Bij een 'Cocker & Arnold'-procedure wordt het ligament op zichzelf gehecht, nadat het rondom het LCL is gebracht. Deze additionele procedures zorgen voor een extra bescherming bij pivoterende activiteiten. Ze bevorderen en beschermen de ingroei van de voorstekruisbandgreffe en reduceren zo het risico op een nieuwe ruptuur van de gereconstrueerde voorste kruisband.
Een ander aspect van de gepersonaliseerde benadering van ligamentaire letsels, is de behandeling van de geassocieerde letsels aan de menisci of het kraakbeen die vastgesteld worden tijdens de voorstekruisbandreconstructie. Deze zorgen ervoor dat het postoperatieve beleid kan afwijken, waardoor een uitgebreide en constructieve communicatie naar de kinesisten noodzakelijk is.

RESEARCH

Ook op het vlak van wetenschappelijk onderzoek is er een stroomversnelling. Zo besliste de kniegroep van Orthoclinic Brugge - in navolging van de schoudergroep die al een aantal jaar geleden een samenwerking met UZ Gent, AZ Sint-Lucas Gent en ZorgSaam-De Honte (Terneuzen, Nederland) institutionaliseerde in TerBrugGen - om naast de reeds bestaande samenwerking met UZ Gent en UZ Leuven samen te werken met AZ Groeninge (dr. Jaap van der Maas), AZ Monica (prof. dr. Peter Verdonk) en Jan Yperman (dr. François Hardeman). De bedoeling van deze wetenschappelijke samenwerking is tweevoudig: enerzijds de chirurgische en revalidatieprotocollen optimaliseren en stroomlijnen over de diensten heen, anderzijds zal deze schaalvergroting een snellere en efficiëntere researchprocedure toelaten.

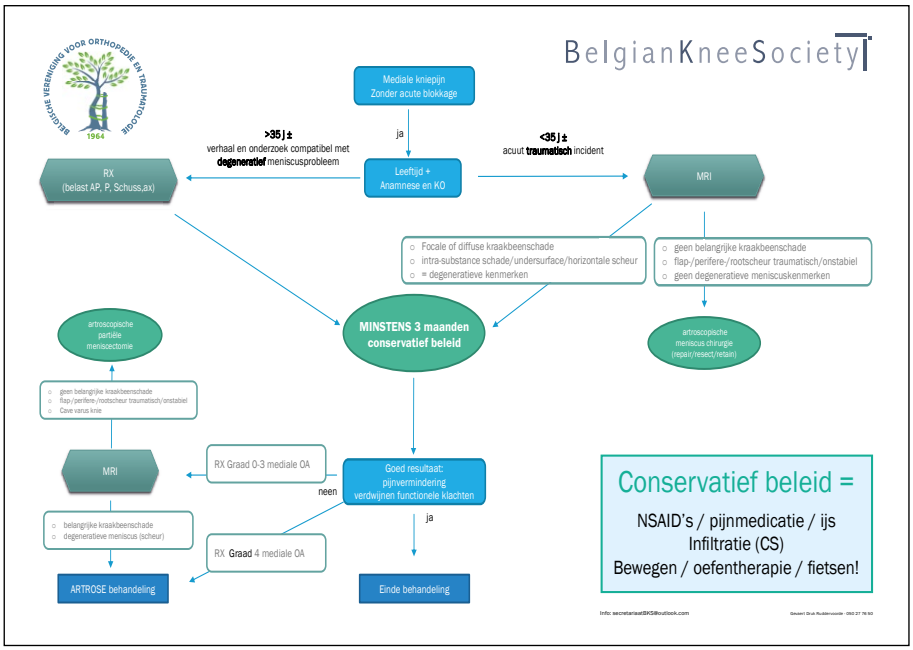

De Belgian Knee Society (BKS) goot de richtlijn voor de behandeling van een degeneratief meniscusprobleem recent in een duidelijk protocol, dat de Orthoclinic Brugge mee ondertekende. Het doel ervan is het aantal meniscusoperaties boven de 50 jaar te beperken. Download via www.azlink.be

REFERENTIES

Intra-Articular Injection of Autologous Microfat and Platelet-Rich Plasma in the Treatment of Knee Osteoarthritis: A Double-Blind Randomized Comparative Study
Marie Laure Louis et al.
Arthroscopy, 2021: 3125-3127.

Knee Joint Distraction Compared with High Tibial Osteotomy and Total Knee Arthroplasty: Two-Year Clinical, Radiographic, and Biochemical Marker Outcomes of Two Randomized Controlled Trials
Mylène P. Jansen et al.
Cartilage. 2021 Apr; 12(2): 181–191.

Robotic-arm assisted total knee arthroplasty is associated with improved early functional recovery and reduced time to hospital discharge compared with conventional jig-based total knee arthroplasty
B. Kayani et al.
Bone Joint J. 2018 Jul; 100-B(7): 930–937.

Clinical Results of the NUsurface® Meniscus Implant versus Non-Surgical Controls at 24 months: Data from a Pooled cohort of a randomized controlled study and single arm study
R Alley et al.
Orthop J Sports Med. 2020 Jul; 8(7 suppl6): 2325967120S00367.

* Zie de azlink-app en azlink.be voor het 'degeneratief meniscusprobleem'-protocol.

** Zie ook artikel 'Biologische behandelingen bij gonartrose', azlink 42, december 2019, op azlink.be

Meer info beschikbaar in de azlink-app
Available on the App Store
Google play

AUTEURS

dr. Pieter-Jan Vandekerckhove
dienst Orthopedie, campus Sint-Jan

dr. Lucas Beckers
dienst Orthopedie, campus Sint-Jan

De urologische benadering en robotgeassisteerde behandeling van **urogenitale prolaps**

dr. Pieter D'hulst en dr. Jo Ampe // *dienst Urologie, campus Sint-Jan – Urologisch Centrum Noord-West-Vlaanderen*

Verzwakking van de spieren, fascia en ligamenten van de bekkenbodem kan urogenitale prolaps veroorzaken. De voorgestelde behandelingsstrategie hangt af van de ernst van de klachten, het type en de omvang van de prolaps. Indien conservatieve maatregelen falen, bestaat de mogelijkheid tot heelkundig herstel, hetzij vaginaal of robotgeassisteerd. Het grote voordeel van deze laatste optie is het snelle postoperatieve herstel.

DE HISTORIA CHIRURGICAE ROBOTICAE BRUGENSIS

Omdat stilstaan achteruitgaan is, investeerde campus Sint-Jan in 2006 in een operatierobot. Dit bood de mogelijkheid om als eerste supraregionaal ziekenhuis in West-Vlaanderen minimaal-invasieve urologische heelkunde aan te bieden. De urologen waren hier de pioniers, initieel voornamelijk in de behandeling van prostaatkanker, maar later ook voor nierkanker, blaaskanker en benigne urologische aandoeningen zoals de urogenitale prolaps. Sinds 2018 beschikt het ziekenhuis over het nieuwste da Vinci Xi-systeem. De urologen speelden hierop in om hun operatietechnieken bij te stellen en verder te verbeteren. Gedurende de voorbije jaren werd de robot ook multidisciplinair gebruikt.

DE UROGENITALE PROLAPS

Definities & symptomatiek

De urogenitale prolaps of Pelvic Organ Prolapse (POP) wordt gedefinieerd als het zakken van de bekkenorganen (blaas, baarmoeder, cervix, rectum of dunne darm) in de vagina of tot voorbij de vaginale ingang, in de volksmond wel eens een "zakking" of "verzakking" genoemd. De oorzaak is verzwakking van de spieren, fascia en ligamenten van de bekkenbodem, waardoor de bekkenorganen minder ondersteuning krijgen. De prolaps kan zich anterieur, posterieur of centraal presenteren (Fig. 1).
Een anterieure urogenitale prolaps is het zakken van de blaas of plasbuis naar achter en naar onder tegen de anterieure vaginale wand: een cysto(urethro)cele of 'blaaszakking' genoemd. Naast een vaginaal drukgevoel of bolgevoel kan deze prolaps irritatieve en obstructieve plasklachten veroorzaken. De patiënten hebben voornamelijk last van een verzwakte urinestraal, *frequency*, *hesitancy*, residugevoel, nadruppelen en persmictie. Sommige dames ontwikkelen ook recidiverende urineweginfecties ten gevolge van de onvolledige blaaslediging.
Een posterieure urogenitale prolaps of recto-enterocele is het zakken van het rectum of de dunne darm naar voor en onder tegen de posterieure vaginale wand. Ook deze klachten geven een vaginaal drukgevoel, maar ook progressieve stoelgangsproblemen zoals onvolledige evacuatie en het gevoel dat de stoelgang blijft steken op het niveau van het rectum.
Een centrale urogenitale prolaps of koepel-prolaps, top-prolaps of descensus uteri, is het zakken van de baarmoeder en cervix in de vagina. Naast natuurlijk een vaginaal drukgevoel kan dit type prolaps obstructieve mictieklachten geven, lage rugpijn en pijn bij betrekkingen.
Soms zakt niet één compartiment, maar

Het docken van de robotarmen en installatie van de verschillende robotinstrumenten

zakken meerdere compartimenten; dan spreken we van een multicompartimentele prolaps.

Risicofactoren

Zoals vermeld, is een verzwakte bekkenbodem de voornaamste aanleiding om een urogenitale prolaps te ontwikkelen. Tijdens de zwangerschap en bevalling is er een forse toename van druk op de bekkenbodem en kan er een verzwakking of beschadiging optreden van de steunweefsels. Ook leeftijd en menopauze zijn belangrijke risicofactoren. Door de hormonale veranderingen kan de bekkenbodem verzwakken en neemt de kans toe om een prolaps te ontwikkelen. Meer dan 40% van de vrouwen boven de 40 zou een verzakking hebben. Dit wordt nog onvoldoende openlijk besproken en de dienst Urologie probeert deze drempel te verlagen.
Verder behoren lichamelijk zwaar werk, chronische constipatie, overgewicht, veelvuldig hoesten (bijvoorbeeld door roken en COPD), voorgeschiedenis van een hysterectomie, erfelijkheid en syndromale bindweefselaandoeningen (Ehlers-Danlos, Marfan) tot de voornaamste risicofactoren.

Onderzoeken & gradering

Naast de anamnese is het klinisch onderzoek de hoeksteen van de verdere diagnostiek. Vroeger werd vaak gebruikgemaakt van de Baden-Walker-classificatie waarbij de prolaps werd beschreven volgens graden (afhankelijk van de afstand tot het hymen). Tegenwoordig geeft het Pelvic Organ Prolaps Quantification (POP-Q)-systeem dat in gebruik is (Fig. 2) de mogelijkheid om alle drie de compartimenten te beoordelen. Het beschrijft zes anatomische punten (twee ter hoogte van de anterieure vaginale wand, twee ter hoogte van de posterieure vaginale wand en twee ter hoogte van de vaginatop), de genitale hiatus, de perineal body en de totale vaginale lengte. Al de parameters worden ingevoerd in een 3x3-grid om zo de prolaps kwantitatief te beschrijven. Het is ook mogelijk de parameters in te geven in een smartphone-app die een anatomische doorsnede geeft* en de prolaps mooi in kaart kan brengen voor een betere communicatie naar de patiënte toe.
Gezien prolapsproblemen frequent functionele urologische symptomen veroorzaken, is steeds verdere uitwerking nodig. Er zal een uroflowmetrie gebeuren om de urinestraal en blaascapaciteit te beoordelen met aansluitend een residubepaling. In geval van geassocieerde urine-incontinentie of vermoeden van een duidelijke weerslag op de blaasfunctie wordt een urodynamisch onderzoek uitgevoerd voor een betere beoordeling. Ook een cystoscopie wordt gepland om de blaasanatomie te onderzoeken, eventueel aangevuld met echo- of CT-grafische beeldvorming.

Behandeling

Voor alle duidelijkheid: een verzakking die geen ernstige klachten veroorzaakt of geen echte hinder geeft, dient in principe geen behandeling te krijgen. De behandeling is dus zeer contextueel en *patient-tailored*. Dames met een actieve levensstijl zullen meer last ondervinden dan iemand met een sedentair leven. Afhankelijk van de ernst van de klachten, het type en de omvang van de prolaps wordt een behandelingsstrategie voorgesteld. De arts en de patiënt bepalen samen welke therapie de meeste voordelen biedt met de minste risico's.
Afgaande op de risicofactoren en onderliggende oorzaken kan een aanpassing van de levensstijl een symptoomreductie geven. Eventueel is ook het gebruik van lokale oestrogenen mogelijk om de symptomen van vaginale atrofie, gelinkt aan de prolaps, te verlichten. Gespecialiseerde bekkenbodemkinesitherapie** kan

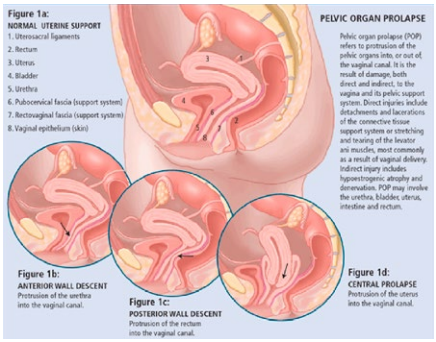

Fig. 1. Pelvic Organ Prolapse | HealthPlexus.net © 2011-2021 Health Plexus Ltd.

symptoomverlichting geven bij een lichte of laaggradige vorm van urogenitale prolaps. Het doel van dit conservatief beleid is de ondersteuning naar boven toe verbeteren en de belasting naar beneden toe verminderen.
Naast deze maatregelen zijn ook pessaria een optie: de vaginale ring duwt de verzakte organen terug op hun plaats. Deze worden voornamelijk ingezet voor verzakkingen van het anterieure compartiment. Er zijn verschillende vormen en vanzelfsprekend is regelmatige reiniging ervan vereist. Ze kunnen echter ook complicaties geven, zoals erosie, irritatie, bloedingen en infecties.
Indien conservatieve maatregelen falen, is heelkundig herstel van de prolaps mogelijk. Afhankelijk van de soort en ernst van de verzakking kan herstel via vaginale weg of robotgeassisteerd uitgevoerd worden. Er bestaat altijd een kans op recidief, al dan niet van hetzelfde compartiment, of een toename van stress-incontinentie.

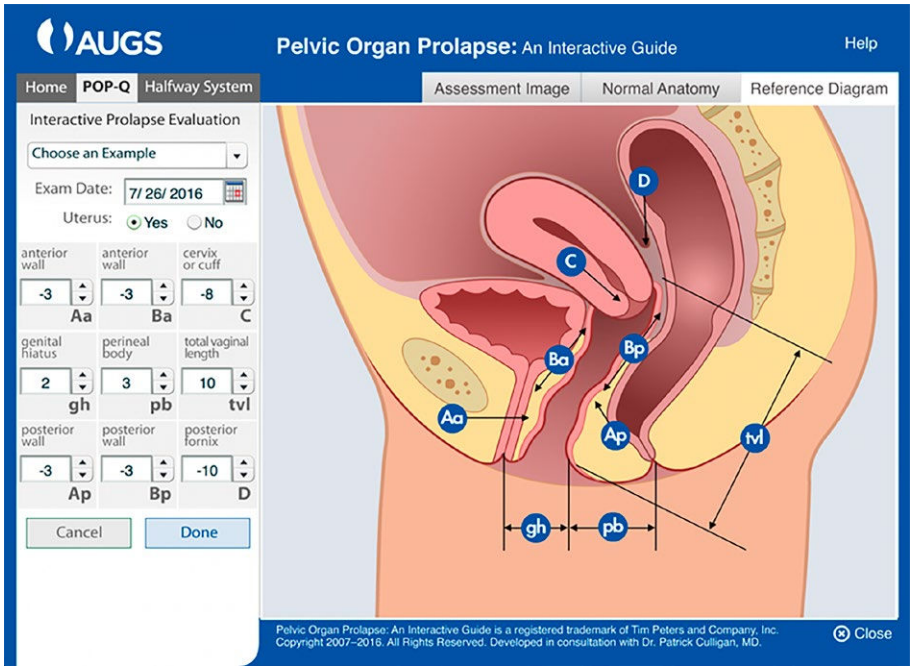

Fig. 2. Voorbeeld van de POP-Q classificatie © 2011-2021 Health Plexus Ltd.

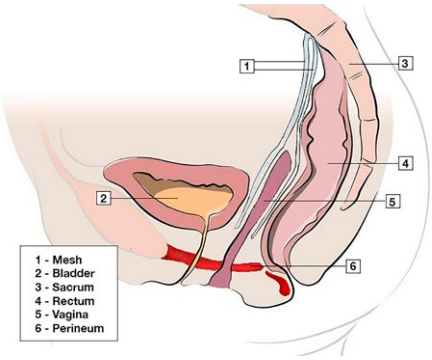

Fig. 3. Sacrocolpopexie
© 2011-2021 Health Plexus Ltd.

Tijdens vaginale ingrepen wordt er een incisie gemaakt in de wand van de vagina om wat verzwakt of gescheurd is terug te versterken en te hechten; in de volksmond soms een 'opnaaiing' genoemd. Bij een cystocele worden de blaas en de vesicovaginale fascia vrijgedisseceerd en de fascia gepliceerd om deze zo te versterken. Dit noemt men een colporaffia anterior, voorwandherstel of in de volksmond: een 'blaasopnaaiing'. Tijdens deze ingreep is het ook mogelijk om een apicale suspensie uit te voeren om het risico op recidief te verminderen. Bij een rectocele versterkt men de achterwand volgens hetzelfde principe; dit noemt een colporaffia posterior of in de volksmond: een 'darmopnaaiing'. Bij vaginale ingrepen is er echter een toegenomen kans op seksuele disfunctie en dyspareunie. Afgaande op het grote succes van het gebruik van 'meshes' of 'netjes' tijdens een liesbreukherstel of slings voor stress-incontinentie, werden transvaginale meshes ontworpen. Dit om het recidief na een vaginaal prolapsherstel te doen dalen. Na enkele jaren gebruik in de klinische praktijk werden echter toenemende mesh-related complicaties gerapporteerd, voornamelijk mesh-erosie. Dit gaf aanleiding tot een echte *mesh war* met verschillende rechtszaken. Deze netjes werden bijgevolg verboden en worden niet meer geproduceerd.

DE ROBOTGEASSISTEERDE SACROCOLPOPEXIE

Indicatie

Een sacrocolpopexie is het vastleggen van de vagina en vaginatop aan een stevig ligament aan de voorzijde van de wervelkolom ter hoogte van het heiligbeen (sacrum) door middel van een mesh (Fig. 3). In tegenstelling tot de vaginale ingrepen is intra-abdominale plaatsing van een dergelijk netje wel toegelaten. Dit type ingreep is de meest duurzame voor gevorderde, multicompartimentele prolaps.[1,2] Het voordeel van de robot is dat deze structuren in het kleine bekken kan bereiken die met een open ingreep quasi onbereikbaar zijn. De urologen van campus Sint-Jan hebben al 15 jaar ervaring met deze robotgeassisteerde techniek.
De recente PROSPERE-trial toonde aan dat een laparoscopische of robotgeassisteerde sacrocolpopexie (in hoogvolumecentra) tevens geïndiceerd is bij een primair cystocele-herstel.[3] Er is een gelijkaardige succesratio, maar de minimaal-invasieve ingreep is veiliger met minder complicaties en een beter bewaarde seksuele functie. Soms is het echter niet mogelijk om intra-abdominaal te werken, bijvoorbeeld door voorgaande buikoperaties met uitgebreide verlittekening en bridenvorming, en dient geconverteerd te worden naar een vaginaal herstel.

Peroperatief verloop

Na installatie en aanleggen van een pneumoperitoneum wordt de patiënte in Trendelenburg-positie gebracht en worden de trocars geplaatst. Hierop worden de robotarmen geconnecteerd en de instrumenten aangeschakeld. Tijdens de ingreep worden de voor- en achterwand van de vagina losgemaakt van respectievelijk de blaas en het rectum. Vervolgens wordt een mesh ingenaaid op beide zijden van de vagina en omhooggetrokken naar het heiligbeen, waarop dit wordt vastgehecht. Het peritoneum wordt hierover gesloten.

Postoperatieve zorgen

Het grote voordeel van het robotgeassisteerd werken, is het snelle postoperatieve herstel. De vaginale wiek en transurethrale sonde worden na 24 uur postoperatief verwijderd en de patiënten blijven gemiddeld twee à drie dagen in het ziekenhuis. Er wordt aangeraden om zes weken niet te heffen, tillen of zwaar lichamelijk werk te verrichten. Tevens wordt een laxatief product voorzien om een goede stoelgang te waarborgen en geldt een coïtusverbod gedurende zes weken.

BESLUIT

De urogenitale prolaps in het algemeen, doch voornamelijk het zakken van de blaas, heeft een duidelijke functionele weerslag. Het is belangrijk om dit anatomisch probleem dan ook urologisch uit te werken met de nodige onderzoeken. Aansluitend wordt een beslissing genomen, al dan niet multidisciplinair, omtrent het verdere beleid. De operatierobot heeft een duidelijke meerwaarde in deze behandelingsstrategie.

* Beschikbaar via https://www.augs.org/patient-services/pop-q-tool/
** Online te raadplegen via www.pelvired.be of www.bicap.be

REFERENTIES

1. van Iersel JJ, de Witte CJ, Verheijen PM, Broeders IA, Lenters E, Consten EC, Schraffordt Koops SE. Robot-Assisted Sacrocolporectopexy for Multicompartment Prolapse of the Pelvic Floor: A Prospective Cohort Study Evaluating Functional and Sexual Outcome. Dis Colon Rectum. 2016 Oct;59(10):968-74.
2. Serati M, Bogani G, Sorice P, Braga A, Torella M, Salvatore S, Uccella S, Cromi A, Ghezzi F. Robot-assisted sacrocolpopexy for pelvic organ prolapse: a systematic review and meta-analysis of comparative studies. Eur Urol. 2014 Aug;66(2):303-18.
3. Lucot JP, Cosson M, Verdun S, Debodinance P, Bader G, Campagne-Loiseau S, Salet-Lizee D, Akladios C, Ferry P, De Tayrac R, Delporte P, Curinier S, Deffieux X, Blanc S, Capmas P, Duhamel A, Fritel X, Fauconnier A. Long-term outcomes of primary cystocele repair by transvaginal mesh surgery versus laparoscopic mesh sacropexy: extended follow up of the PROSPERE multicentre randomised trial. BJOG. 2021 Jul 15.

AUTEURS

dr. Pieter D'hulst
dienst Urologie, campus Sint-Jan
Urologisch Centrum Noord-West-Vlaanderen

dr. Jo Ampe
dienst Urologie, campus Sint-Jan
Urologisch Centrum Noord-West-Vlaanderen

Circulaire Pulsed Field Ablatie (PFA): **een primeur**

dr. Mattias Duytschaever, dr. Sebastien Knecht, dr. Jean-Benoît le Polain de Waroux en dr. Rene Tavernier
dienst Cardiologie, campus Sint-Jan

Innovatieve zorg binnen de cardiologie; opnieuw het kernthema van het jaarlijks cardiologiesymposium dat de artsen van het Hartcentrum van het AZ Sint-Jan Brugge-Oostende AV op 11 september 2021 in het Concertgebouw Brugge organiseerden. Een van de cases illustreerde een nieuwe katheterablatiestrategie voor de behandeling van atriale fibrillatie die de elektrofysiologen op campus Sint-Jan sinds kort toepassen: circulaire pulsed field ablatie (PFA).

SINUSRITME BEHOUDEN

Atriale fibrillatie (AF) is de meest voorkomende hartritmestoornis met een wereldwijde prevalentie van 43,6 miljoen patiënten in het jaar 2016. Het risico op AF neemt toe met de leeftijd, eenmaal boven de 55 jaar ontwikkelt 1 op de 3 mensen AF. De ritmestoornis veroorzaakt vaak symptomen en is verder geassocieerd met hartfalen, een verhoogde kans op beroerte en een verhoogde mortaliteit. Meerdere studies toonden aan dat een behandelingsstrategie gericht op het nastreven van sinusritme (ritmecontrole) de levenskwaliteit van patiënten met klachten gevoelig verbetert. Een recent grootschalig Europees onderzoek (de EAST-AFNET4 studie) heeft aangetoond dat ritmecontrole evenwel niet alleen de levenskwaliteit verbetert, maar ook de cardiovasculaire prognose op langere termijn, en dit ongeacht de aan- of afwezigheid van klachten.
Om sinusritme te behouden, bestaat de keuze tussen anti-aritmische medicatie (flecaïnide, sotalol of amiodaron) of percutane katheterablatie. Bij falen van (of intolerantie voor) anti-aritmica is katheterablatie sterk aangewezen (een Klasse I-indicatie volgens de 2020 AF-richtlijnen). Deze sterke aanbeveling berust op meerdere gerandomiseerde studies die aantoonden dat katheterablatie veel effectiever sinusritme behoudt dan het verder geven van falende anti-aritmica. Bovendien toonden recente studies aan dat katheterablatie wellicht ook te verkiezen is boven anti-aritmica bij de symptomatische patiënt met paroxismale AF die nog niet werd behandeld met anti-aritmica (Klasse IIA-indicatie).

KLASSIEKE KATHETERABLATIE DOOR CRYO-ENERGIE OF RADIOFREQUENTIE-ENERGIE

Katheterablatie is gericht op het elektrisch isoleren of het elektrisch 'monddood' maken van de vier longaders (pulmonale venes). Haïssaguerre et al. toonden immers aan dat AF ontstaat en onderhouden wordt in de linkervoorkamer, meer bepaald in de spierbundeltjes die vanuit de voorkamer doorlopen in de longaders.
Via de lies (en na transseptale punctie) worden katheters opgevoerd in de linkervoorkamer, meestal onder narcose. Isolatie van de longvenes wordt klassiek bekomen door thermische energie (koude of warmte) cirkelvormig rondom de uitmondingen van de longaders af te geven. Bij cryoablatie plaatst de cardioloog op basis van fluoroscopie een ballonkatheter ter hoogte van de ostia van de longaders. Door injectie van vloeibare stikstof wordt het aanliggend weefsel bevroren met applicaties die tot 4 minuten duren. Een multipolaire circulaire katheter, wat dieper geplaatst in de longader, laat toe om de elektrische isolatie in het omcirkelde gebied te objectiveren. Bij cryoablatie is de kans op behoud van sinusritme 65% na 1 jaar. Uit heringrepen blijkt dat herval in AF toe te schrijven is aan een heroptreden van geleiding tussen de voorkamer en de longvenes.
Bij radiofrequentie (RF)-ablatie wordt een ablatiekatheter gebruikt om, punt voor punt, warmteletsels aan te leggen omheen de longaders. Om de positie van deze ablatiekatheter en de aangebrachte letsels te projecteren, brengt de cardioloog de linkervoorkamer in kaart door middel van elektro-anatomische mapping. Ook hier wordt de circulaire katheter gebruikt om de elektrische isolatie in het omcirkelde gebied te objectiveren. Op campus Sint-

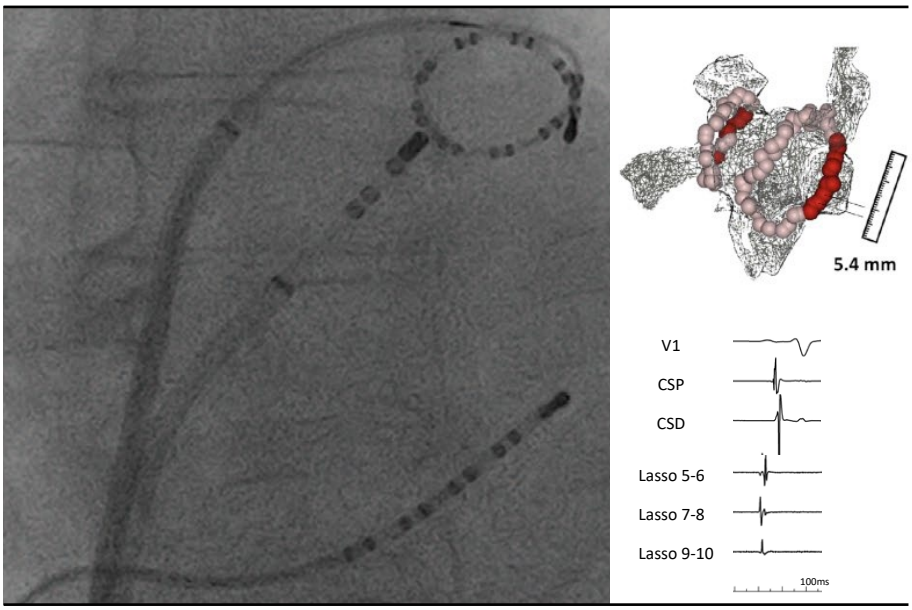

Fig. 1. Punt-per-punt afgifte van RF-energie volgens het CLOSE-protocol ontwikkeld en gevalideerd op campus Sint-Jan. Na afgifte van 60 precieze applicaties (die elk tussen de 10 en 20 seconden duren) is er isolatie van de longvenes zoals te zien op de circulaire katheter.

Jan ontwikkelde de dienst Cardiologie het CLOSE-protocol, een ablatiestrategie gericht op de duurzame isolatie van de longvenes, gebruikmakend van stabiele, aaneengesloten en geoptimaliseerde RF-lesies. Na de publicatie in 2018 (Taghji et al.) - die aantoonde dat ten gevolge van duurzame isolatie maar liefst 92% van de patiënten in sinusritme blijft 1 jaar na CLOSE-geleide pulmonale venen isolatie (PVI) - zijn er vanuit het hartcentrum nog twaalf papers gepubliceerd betreffende dit protocol. Deze papers werden meer dan 500 keer geciteerd in internationale magazines.
Toch blijven er struikelblokken bij het gebruik van **cryoablatie en RF-ablatie**. Vooreerst blijft de strategie en haar uitkomst sterk afhankelijk van operator skills, met lange proceduretijden in onervaren handen. Daarnaast kan er bij **elke vorm van thermische energie** collaterale schade door **warmte of koude** optreden ter hoogte van de naburige structuren, met als gevolg (zeker bij onoordeelkundig gebruik) een risico op longaderstenose, slokdarmulceratie of paralyse van de nervus phrenicus. Hoewel de kans op dergelijke complicaties drastisch verminderd is door onder andere het CLOSE-protocol blijft de bezorgdheid dat thermische energie op elk (onbewaakt) moment schade kan toebrengen aan de naburige structuren.

CIRCULAIRE PULSED FIELD ABLATIE: PREKLINISCH ONDERZOEK

Circulaire pulsed field ablatie (PFA) is een nieuwe ablatiestrategie die gebruikmaakt van klassieke **circulaire katheters** (zoals hoger beschreven), maar dit keer niet enkel om isolatie te verifiëren, maar ook om de **energie zelf – en meer bepaald niet-thermische energie** - af te geven.
Dier-experimenteel onderzoek toonde aan dat één ultrakorte applicatie (10 tot 100 milliseconden) van hoogvoltagestroom doorheen de polen van een circulaire katheter aanleiding geeft tot isolatie van de longvene en dit door de creatie van een ringkernvormig elektrisch veld (FIELD) met hoge intensiteit ter hoogte van het aanliggend longaderweefsel.
De term *'pulsed' field* verwijst naar het feit dat één applicatie eigenlijk bestaat uit een serie van kortgeschakelde, hoogvoltagestroomstootjes (pulses tot 500/1.500 V).
Het onderliggende mechanisme van PFA is **elektroporatie** van de hartspiercelmembraan. Een hartspiercel in rust is gekenmerkt door een intacte celmembraan bestaande uit een bilipidelaag. Ten gevolge van het sterke elektrische veld (opgewekt door de hoogvoltagepulses) ontstaan er binnen een tijdsframe van millisecondes nanoporiën in de celmembraan (als gaten in een ponskaart). Deze permeabilisatie veroorzaakt waterinflux in de cel, wat resulteert in irreversibele celdood.
Dit proces heet **elektroporatie**. Het allergrootste voordeel van elektroporatie (en dus PFA) is dat elk celtype een verschillende voltagedrempel heeft waarbij de cel permeabiliseert. Zo heeft de hartspiercel een veel lagere drempel voor celdood dan bijvoorbeeld de gladde spiercel van de slokdarm. De grote belofte van het mechanisme achter PFA is dan ook dat deze niet-thermische energievorm **elke vorm van collaterale schade aan aanliggend weefsel kan vermijden.**
Het preklinisch onderzoek binnen de cardiologie heeft zich vooral gericht op het vinden van de optimale dosis voor PFA. Immers, een te laag elektrisch veld zou kunnen leiden tot **reversibele elektroporatie**, wat zou kunnen leiden tot PVI die slechts tijdelijk is. Een te hoog elektrisch veld zou kunnen leiden tot het toch opwekken van **thermische energie**, met opnieuw het risico op thermische schade. De parameters die de dosis bepalen zijn het aantal pulses, de

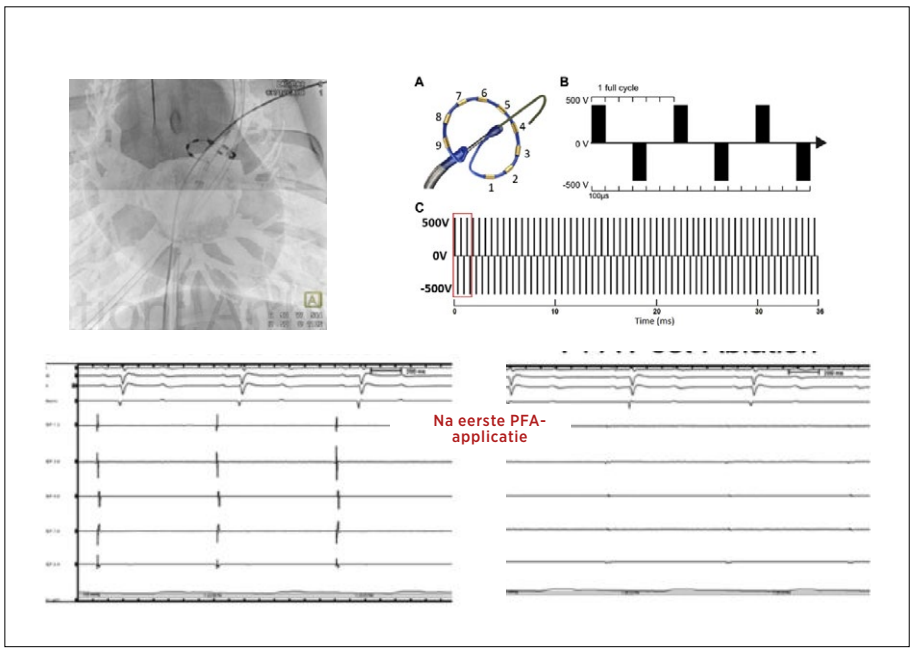

Fig. 2. Bezoek in januari 2020 aan een researchcentrum in Minneapolis (Prof. Duytschaever) bevestigt de gepubliceerde data (Stewart et al.). Afgifte van één 36 ms durende applicatie (een korte serie van hoogvoltagepulses) doorheen de polen van een circulaire katheter gepositioneerd ter hoogte van de longader leidt tot instant elektrische isolatie.

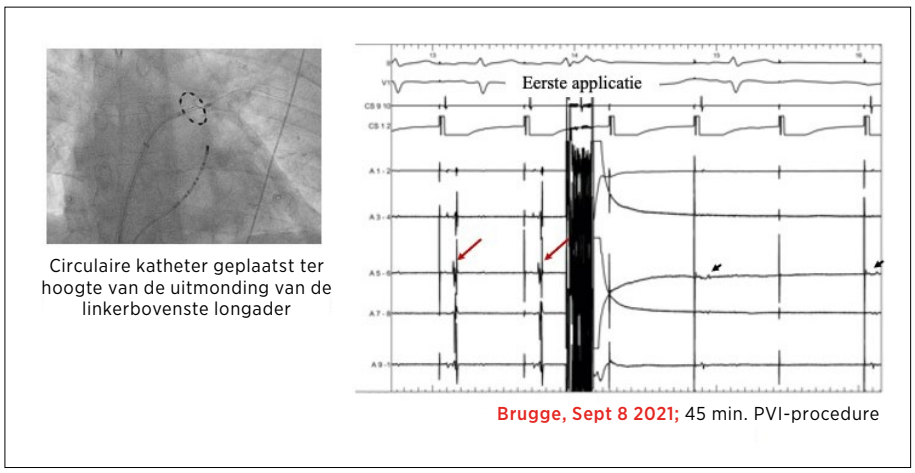

Fig. 3. Circulaire PFA-katheter in de linkerbovenste longader. In een vingerknip leidt één korte applicatie tot elektrische isolatie van de longvene.

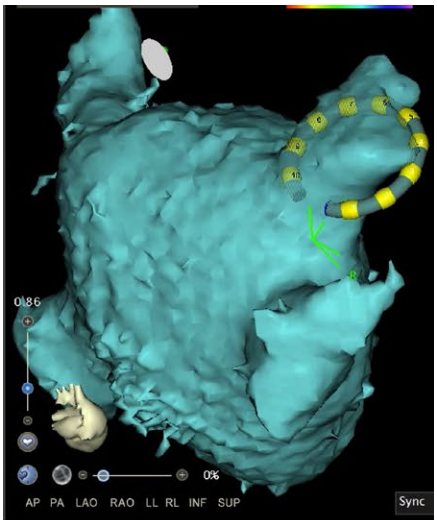

Fig. 4. Een circulaire katheter die zowel mapping als PFA toelaat. Mapping biedt de mogelijkheid de circulaire PFA-katheter te visualiseren en om isolatie te objectiveren. Eén korte applicatie leidt opnieuw tot isolatie.

pulseduur, pulsesterkte, pulsepolariteit, pulsefrequentie, pulsevorm en pulse-oriëntatie. In die zoektocht hebben meerdere bedrijven hun circulaire katheters (vaak al voorhandig voor andere doeleinden binnen de elektrofysiologie) gekoppeld aan geoptimaliseerde PFA. Allen tonen aan dat circulaire PFA leidt tot een eenvoudige PVI met duurzame lesies bij weefselanalyse, zowel op korte als lange termijn. Bovendien toonden ze aan dat circulaire PFA (in een adequate cardiale dosis), rechtsreeks aangebracht ter hoogte van de longader, slokdarm of nervus phrenicus geen letsels veroorzaakt aan deze weefsels.

CIRCULAIRE PFA: *FIRST-IN-HUMAN* EN *LIMITED-MARKET-RELEASE* STUDIES IN BRUGGE

Meerdere bedrijven kwamen of komen op de markt met een circulaire PFA-katheter voor humaan gebruik. De meest gevorderde resultaten werden tot op heden bekomen met een eerder bloemvormige circulaire PFA-katheter. Twee kleinere *first-in-human* studies toonden aan dat dit PFA-device leidt tot succesvolle en veilige PVI met een kans op behoud van sinusritme in 80% van de patiënten met AF. Nog belangrijker was de bevinding dat bij een heringreep (enkele maanden na de eerste ingreep) 84% van de longvenes nog steeds geïsoleerd waren (hoge duurzaamheid). Campus Sint-Jan werd als enig Belgisch centrum uitgenodigd om deel te nemen aan de BEAT-AF studie, een gerandomiseerde studie opgestart vanuit Bordeaux die de effectiviteit en veiligheid van deze circulaire PFA-katheter (ondertussen goedgekeurd met CE-label voor gebruik bij patiënten) vergelijkt met klassieke RF-ablatie.

In het kader van de *first-in-human* PULSED AF-studie testten de cardiologen op campus Sint-Jan ondertussen ook een andere circulaire PFA-katheter. Voorlopige ervaring leert dat ook dit circulaire PFA-device toelaat om met één ultrakorte applicatie een longader veilig te isoleren (Fig. 3). De eerste resultaten zijn veelbelovend, maar opvolging is noodzakelijk om de klinische effectiviteit en veiligheid te beoordelen.

Verder testten de cardiologen in de *first-in-human* InspIRE-studie ook de doeltreffendheid en veiligheid van een derde circulaire PFA-katheter. De eerste resultaten zijn veelbelovend want ook deze strategie laat toe om een longader te isoleren met ultrakorte applicaties.

Het grote voordeel van deze specifieke PFA-strategie is dan weer dat de circulaire katheter ook gebruikt kan worden om de linkervoorkamer en longaders in kaart te brengen. Mapping laat toe om de katheterpositie te visualiseren, gemaakte letsels te projecteren, isolatie te objectiveren en zones van litteken te alloceren. Dit vermijdt het gebruik van fluoroscopie en geeft de mogelijkheid om indien nodig de behandeling door ablatie te individualiseren.

CIRCULAIRE PULSED FIELD ABLATIE: DE TOEKOMST?

Circulaire PFA is een fascinerende nieuwe kathetermodaliteit om AF te behandelen. Naast de snelheid en eenvoud is het grootste voordeel ongetwijfeld het potentieel om elke vorm van thermische schade te vermijden aan de omliggende weefsels. De eerste ervaring op campus Sint-Jan leert dat circulaire PFA leidt tot snelle en veilige isolatie van de longvenes. Als deze resultaten worden bevestigd in grotere studies en als de voorspelde effectiviteit en duurzaamheid van isolatie correct blijken, zal circulaire PFA wellicht klassieke RF-energie en cryoablatie vervangen als de standaard. Deze techniek zal vermoedelijk toelaten om in de toekomst meer patiënten met AF in een vroeger stadium te behandelen.

AUTEUR

dr. Mattias Duytschaever
dienst Cardiologie, campus Sint-Jan

Meer info beschikbaar in de azlink-app
Available on the App Store
Google play

ERAS in thoracale heelkunde

dr. Jan Lesaffer
dienst Algemene, kinder- en vaatheelkunde, campus Sint-Jan

ERAS of 'enhanced recovery after surgery' werd in 1995 voor het eerst beschreven door de Deense chirurg dr. Henrik Kehlet, die een multimodale perioperatieve aanpak van colonoperaties introduceerde. Deze aanpak resulteerde in minder postoperatieve complicaties en sneller herstel van de patiënt. Inmiddels werd deze fast-track surgery uitgebreid naar maag- en slokdarmoperaties, bariatrische, gynaecologische en thoracale ingrepen.

VERMINDERING VAN DE STRESSREACTIE

Het ERAS-principe steunt op de vermindering van de stressreactie die de patiënt ondervindt voor, tijdens en na de ingreep. Met andere woorden, het ERAS-protocol gaat al van start op het moment dat de patiënt uitleg krijgt over de ingreep die zal volgen. Bij thoracale ingrepen zijn de belangrijkste aanbevelingen preoperatieve counseling, rookstop, dieetadvies, prehabilitatie van hoogrisicopatiënten, minimaal invasieve heelkunde, adequate analgesie, vochtbeleid, snelle mobilisatie, snelle verwijdering van de thoraxdrain en vermijden van blaaskatheters.[1]
Enkele van deze belangrijke stappen in het ERAS-protocol voor thoracale heelkunde worden hier verder onder de loep genomen.

MINIMAAL INVASIEVE HEELKUNDE

Sinds de introductie van de VATS-lobectomie dertig jaar geleden heeft de minimaal invasieve aanpak duidelijk zijn voordeel aangetoond ten opzichte van de klassieke thoracotomie: minder pijn, snellere mobilisatie, kortere ligduur, minder complicaties, beter behoud van longfunctie en betere tolerantie voor eventueel aanvullende chemotherapie.
Op campus Sint-Jan worden meer dan 90% van de thoracale ingrepen uitgevoerd via een minimaal invasieve toegangsweg, waarbij heel vaak slechts één incisie of 'kijkgat' wordt gemaakt (uniportal VATS of uVATS) (Fig. 1).

ADEQUATE ANALGESIE

Vroeger werd epidurale analgesie beschouwd als een essentieel onderdeel van de intraoperatieve pijntherapie in thoracale heelkunde. Door de opkomst van de minimaal invasieve toegang en de nevenwerkingen die kunnen optreden ten gevolge van een epidurale katheter, zoals

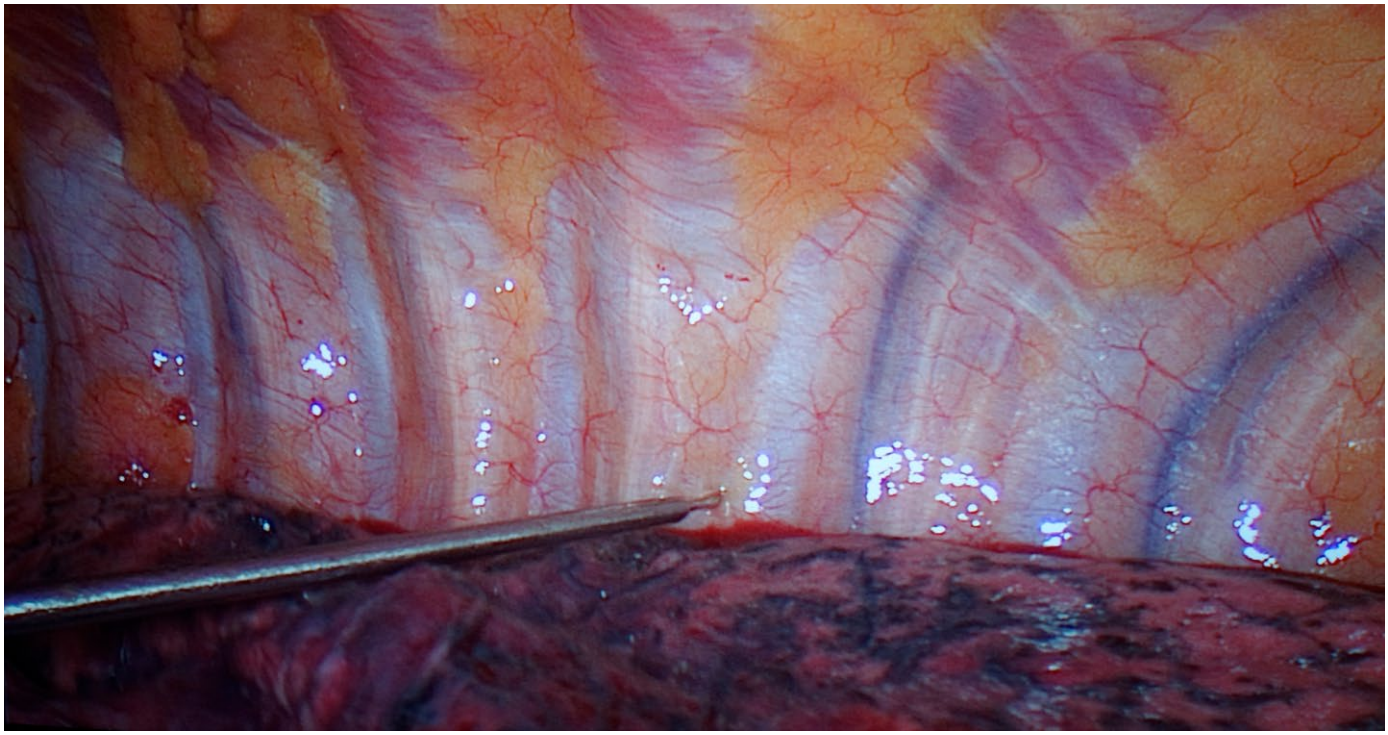

Fig. 1. Via éénzelfde klein 'kijkgat' worden camera en werkinstrumenten ingebracht.

Fig. 2. Met een lange naald wordt peroperatief, onder direct zicht, een langwerkend lokaal anestheticum geïnfiltreerd over meerdere intercostaalruimtes.

urineretentie, is er een evolutie naar andere technieken, zoals een paravertebraal blok, intercostaal blok, serratus anterior plane blok (SAP).
Op campus Sint-Jan wordt bij elke VATS-ingreep peroperatief, onder direct zicht, een intercostaal blok met een langwerkend lokaal anestheticum over meerdere niveaus toegepast (Fig. 2).

THORAXDRAINAGE

De thoraxdrain is nog steeds een kritische stap in het postoperatief verloop. Hoewel een thoraxdrain belangrijk blijft voor drainage van vocht en lucht, zorgt de drain vaak voor pijn en immobilisatie van de patiënt. Een belangrijke stap in het ERAS-protocol is de plaatsing van slechts één drain, die al verwijderd wordt bij een vochtdebiet van < 450 ml per dag, in afwezigheid van een luchtlek. Een digitaal drainagesysteem, zoals op campus Sint-Jan wordt gebruikt, biedt het voordeel dat het licht en compact is. Bovendien houdt dit de patiënt in geval van suctie niet meer gekluisterd aan bed, gezien de vacuümpomp in het systeem.

MOBILISATIE

Postoperatieve immobilisatie kan leiden tot fysieke deconditionering, verminderde spiermassa, verhoogde respiratoire complicaties (atelectase en pneumonie) en verhoogd trombo-embolisch risico.

Een minimaal invasieve toegangsweg, adequate pijnstilling, snelle verwijdering van thoraxdrains en vermijden van blaaskatheters spelen een belangrijke rol in de snelle mobilisatie van de patiënt.

SNELLER UIT BED EN HUISWAARTS

Het ERAS-protocol heeft er in de thoracale heelkunde voor gezorgd dat vele thoracale ingrepen niet meer gecatalogeerd moeten worden als 'zware' ingrepen met lange immobilisatie, respiratoire problemen en onvoldoende pijncontrole. Door aandacht te besteden aan belangrijke stappen zoals adequate analgesie, minimaal invasieve toegangsweg en snelle mobilisatie kunnen patiënten sneller uit bed en sneller huiswaarts. Dat heeft inmiddels geresulteerd in een aantal patiënten die een VATS-ingreep ondergingen via dagziekenhuis.

REFERENTIES

[1] Guidelines for enhanced recovery after lung surgery: recommendations of the Enhanced Recovery After Surgery (ERAS®) Society and the European Society of Thoracic Surgeons (ESTS). Timothy J P Batchelor [1], Neil J Rasburn [2], Etienne Abdelnour-Berchtold [3], Alessandro Brunelli [4], Robert J Cerfolio [5], Michel Gonzalez [3], Olle Ljungqvist [6], René H Petersen [7], Wanda M Popescu [8], Peter D Slinger [9], Babu Naidu [10] . Eur J Cardiothorac Surg 2019 Jan 1;55(1):91-115.

AUTEUR

dr. Jan Lesaffer
dienst Algemene, kinder- en vaatheelkunde campus Sint-Jan

Meer info beschikbaar in de azlink-app
Available on the App Store
Google play



De diensten Mond-, kaak- en aangezichtchirurgie van het AZ Sint-Jan en AZ Zeno werken samen aan hoogkwalitatieve hoofd-halsoncologie

dr. Joke De Ceulaer // *dienst Mond-, kaak- en aangezichtchirurgie, AZ Sint-Jan*
dr. Christophe Spaas // *dienst Mond-, kaak- en aangezichtchirurgie, AZ Zeno*

Omtrent centralisatie in het kader van hoofd-halstumoren bestaat nog geen verplichtend wettelijk kader, zoals voor pancreas- en slokdarmtumoren. De Mond-, kaak- en aangezicht (MKA)-chirurgen van AZ Sint-Jan en het AZ Zeno vonden het evenwel raadzaam om voor deze ernstige pathologie de krachten te bundelen. Voor de patiënten die zich initieel in AZ Zeno aanbieden is de reeds goed uitgewerkte paramedische en sociale omkadering binnen het Brugs Oncologisch Hoofd-Hals Centrum een grote meerwaarde.

CENTRALISATIE ZELDZAME PATHOLOGIE

De samenwerking loopt sinds begin 2020 en vloeide voort uit het assistentschap van dr. Christophe Spaas op de dienst MKA van AZ Sint-Jan. Vanuit zijn interesse in de oncologie ging hij zich hierin nog verder specialiseren in München, Milaan en Zürich. Hij verdiepte zich vooral in de 3D-voorbereiding van ingrepen, een techniciteit die ook in het oncologische veld een enorme progressie maakt. Vervolgens startte dr. Spaas in AZ Zeno en richtte er samen met dr. Nathalie Neyt een nieuwe dienst MKA op. Om ook daar hoogkwalitatieve hoofd-halsoncologie te kunnen aanbieden, besloot hij in samenspraak met de oncologisch chirurgen van het AZ Sint-Jan (zie kader), om de meer dan 20 jaar expertise die in Brugge is opgebouwd, te benutten. Na de basisstaging worden de patiënten doorverwezen naar AZ Sint-Jan voor de diepgaandere onderzoeken, chirurgie en peri-operatieve paramedische of sociale begeleiding.

Alarmsignalen voor mondtumoren:

- Een niet-traumatisch letsel dat na twee weken niet verdwijnt, is verdacht.
- Aarzel niet om door te verwijzen:
  - Veel patiënten met mondtumoren krijgen initieel een doorverwijzing naar de tandarts, maar hebben door hun socio-economische situatie geen vaste tandarts. Bijgevolg lukt het hen moeilijker om een afspraak op korte termijn vastgelegd te krijgen en komen ze pas in een later stadium bij de MKA-chirurg terecht, met de nodige gevolgen voor hun prognose.
  - De secretariaatsmedewerkers van de diensten MKA van het AZ Sint-Jan en AZ Zeno zijn alert voor vermelding van vermoeden van oncologische pathologie of verdacht letsel en zullen deze patiënten bij verwijzing steeds voornemen.

EXPERTISE HOOG HOUDEN

Hoewel het spectrum van hoofd-halstumoren vrij breed is, en bijvoorbeeld ook huid- of speekselkliertumoren omvat, blijft het een zeldzame pathologie. Jaarlijks wordt in heel Vlaanderen slechts bij een 600-tal patiënten de diagnose gesteld van een maligniteit van de orale caviteit. Centralisatie geeft de gespecialiseerde artsen de mogelijkheid om hun expertise hoog te houden en chirurgisch-technisch goede kwaliteit te leveren, met optimale resultaten tot gevolg. De wekelijkse uitvoering van microchirurgische reconstructies in het AZ Sint-Jan maakt dat ook de andere leden van het operatieteam hier zeer geroutineerd in zijn. Het geeft de diensten MKA van beide ziekenhuizen meteen ook de mogelijkheid om een volledige oncologische en reconstructieve behandeling aan te bieden. Voor tumoren die zich op de grens van beide expertises bevinden, is er bovendien een goede samenwerking met de dienst Neus-, keel- en oorziekten. De aanwezigheid van een oncologisch centrum met een goed uitgebouwde dienst Radiotherapie draagt eveneens bij tot de zorg- en opvolgmogelijkheden.

STERKE PARAMEDISCHE EN SOCIALE OMKADERING

De chirurg en de zuiver medische zorgverlening vormen evenwel slechts één schakel in het geheel. De sterk uitgediepte paramedische en sociale omkadering binnen het Brugs Oncologisch Hoofd-Hals Centrum, dat zich een van de grootste referentiecentra in Vlaanderen mag noemen, maakt voor de patiënten het grote verschil. Ongeveer driewekelijks houden dr. De Ceulaer, dr. Spaas en een van de radiotherapeuten gezamenlijk oncologisch spreekuur, waarbij het gespecialiseerde ondersteunende team van paramedici en sociaal werkers zich stand-by houdt.

Samenstelling van het Brugs Oncologisch Hoofd-Hals Centrum

Mond-, kaak- en aangezichtchirurgen
dr. Johan Abeloos
dr. Tom De Backer
dr. Joke De Ceulaer
dr. Philippe Lamoral
dr. Christophe Spaas

Neus-, keel- en oorartsen
dr. Catherine Dick
dr. Tom Vauterin

Radiotherapeuten
dr. Isabel Hutsebaut
dr. Sabine Meersschout
dr. Martijn Swimberghe

Medische oncologen
dr. Alain Bols
dr. Barbara Brouwers
dr. Nele Claes
dr. Eveline De Cuypere

Radiologen
dr. Jan Casselman
dr. Joost Delanote
dr. Bert Geerts

Anatomopathologen
dr. Pascale De Paepe
dr. Ivo Van Den Berghe
dr. Jacques Van Huysse
dr. Lieve Vanwalleghem

Logopedisten
Caroline Vandenbruaene
Charlotte Vande Woestyne

Diëtisten
Lore Alvoet
Martine Harnisfeger

Sociaal werker
Sabine Maene

Deskundige medische administratie
Eva Daschot

Veel oncologische MKA-patiënten bevinden zich in een socio-economisch moeilijke situatie. Wie zich voorheen initieel in AZ Zeno aandiende, werd doorgaans doorverwezen naar een oncologisch centrum dat zich verder van hun thuisbasis bevond. Nu hoeven deze patiënten zich niet verder dan Brugge te verplaatsen en bovendien enkel voor de chirurgie zelf. Dat verdere medische opvolging opnieuw in AZ Zeno kan, vormt voor velen onder hen een geruststelling.

AUTEURS

dr. Joke De Ceulaer
dienst Mond-, kaak- en aangezichtchirurgie
AZ Sint-Jan



dr. Christophe Spaas
dienst Mond-, kaak- en aangezichtchirurgie
AZ Zeno

Meer info beschikbaar in de azlink-app
Available on the App Store
Google play

NIEUWE ARTSEN

www.azlink.be/artikels/nieuwe-artsen

dr. Christophe Schoonjans

Gastro-enteroloog
dienst Maag-, darm- en leverziekten
campus Sint-Jan

050 45 21 80
Gastro-enterologie@azsintjan.be

dr. Hanne Vandevivere

Handchirurg
Plastisch chirurg en reconstructieve heelkunde
dienst Orthopedie
campus Sint-Jan

050 45 21 60
Orthopediesecretariaat.brugge@azsintjan.be

dr. Emmanuel De Cock

Cardioloog
dienst Cardiologie
campus Sint-Jan

050 45 26 70
policardiologiesecretariaat@azsintjan.be

dr. Sam Beeckman

Reumatoloog
dienst Reumatologie
campus Sint-Jan

050 45 29 00
sportgeneeskunde@azsintjan.be

dr. Eva Vanhonsebrouck

Oftalmoloog
dienst Oogziekten
campus Sint-Jan

050 45 23 40
oogziekten@azsintjan.be

dr. Karlijn Van Hoe

Psychiater
dienst Psychiatrie - Psychosomatiek
campus SFX

050 47 05 50
Secretariaatpolikliniek.sfx@azsintjan.be

dr. Hendrik Priem

Anesthesist
dienst Anesthesie
campus Henri Serruys

059 55 53 12
Dokteranesthesie.oostende@azsintjan.be

dr. Lander Van Acker

Pneumoloog
dienst Longziekten
campus Sint-Jan

050 45 26 60
pneumologie.brugge@azsintjan.be

dr. Lennart Gistelinck

Psychiater
dienst Psychiatrie - psychosomatiek
campus SFX

050 47 05 50
secretariaatpolikliniek.sfx@azsintjan.be

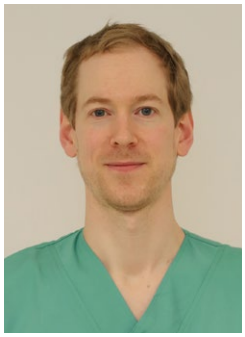

dr. Mathias Van Tornout

Anesthesioloog en intensivist
dienst Anesthesie - Reanimatie
campus Sint-Jan

050 45 21 93
operatiekwartier.brugge@azsintjan.be

dr. Marie Behaeghe

Anatomopatholoog
dienst Anatomopathologie
campus Henri Serruys

059 40 20 45
Anatomopathologie.oostende@azsintjan.be

dr. Nicolas Vandepoele

Anesthesioloog
dienst Anesthesie - Reanimatie
campus Sint-Jan

050 45 21 93
operatiekwartier.brugge@azsintjan.be

dr. Matthias De Boulle

Cardioloog
dienst Cardiologie
campus Sint-Jan

050 45 26 70
policardiologiesecretariaat@azsintjan.be

dr. Emmanuel De Tandt

Urgentist en intensivist
dienst Spoedopname
campus Sint-Jan

050 45 20 00
Spoed.secretariaat@azsintjan.be

dr. Idris Piepers

Anesthesioloog en urgentist
dienst Anesthesie
campus Sint-Jan

050 45 21 93
Operatiekwartier.brugge@azsintjan.be

dr. Frieda De Bondt

Urgentist
dienst Spoedopname
campus Sint-Jan

050 45 20 00
Spoed.secretariaat@azsintjan.be

EDUCATIEF PROGRAMMA

Programma, inschrijving & meer informatie: www.azlink.be

Januari 2022 Programma en inschrijving: academy.azlink.be

AZ COLLOQUIA - Symposium Pediatrie i.s.m. HABO. De magie in pediatrie: hoe angst en pijn kunnen verdwijnen

Dinsdag 11 januari 2022 – 20.30 uur – webinar

Onze kinderartsen en pediatrisch verpleegkundigen lichten diverse aspecten van onze kindvriendelijke, pijn- en angstarme aanpak toe.

Februari 2022 Programma en inschrijving: academy.azlink.be

AZ COLLOQUIA - Symposium Robotchirurgie

Dinsdag 8 februari 2022 – 20.30 uur – webinar

In welke disciplines heeft robotchirurgie op welke manier haar plaats veroverd in de voorbije jaren en wat kan ze in de toekomst verder nog betekenen?

Maart 2022 Programma en inschrijving: academy.azlink.be

AZ COLLOQUIA - Symposium Elektronische Communicatie Centraal patiëntendossier: gegevensdeling over de lijnen heen – visie nexuzhealth

Dinsdag 8 maart 2022 – 20.30 uur – fysieke bijeenkomst

Online over de lijnen heen patiëntengegevens delen ... De mensen achter nexuzhealth zetten de visie achter de oplossing uiteen en gaan dieper in op de voordelen die aan zo'n centraal patiëntendossier verbonden zijn.

April 2022 Programma en inschrijving: academy.azlink.be

AZ COLLOQUIA – Symposium Ethiek en Economie. Professionele zelfzorg voor de arts – Second Victim

Donderdag 21 april 2022 – 20.30 uur – webinar

Rond het thema zelfzorg is al veel verteld en geschreven, maar dan vooral over algemene zelfzorg. Tijdens dit symposium gaan we dieper in op professionele zelfzorg. Als arts heeft u vaak een overvolle agenda, waardoor u gehaast bent, de tijd ontbreekt voor reflectie, er minder aandacht is voor de eigen stress-signalen.

Mei 2022 Programma via academy.azlink.be; inschrijven via voorzitter LOK

AZ COLLOQUIA - LOK-avond. Radiologische indicatiestelling voor de huisarts: interactieve sessie gebaseerd op casuïstiek

Dinsdag 3 mei 2022 - 20.30 uur – fysieke bijeenkomst

Wat zijn de hedendaagse mogelijkheden binnen de beeldvorming en wanneer is welke soort beeldvorming nu precies aangewezen? Onze radiologen putten uit de praktijk om hierin richting te geven.