azlink

Pulse voor de medische praktijk

Nº 39
Editie februari 2019
www.azlink.be

Reumatologen gaan de strijd aan met het volledige spectrum van reumatologische aandoeningen

az sint-jan
brugge - oostende av

Editie februari 2019

Adviesraad
Voorzitter: dr. Bruno Dillemans
Coach: dr. Sarah Roels
dr. Olivier Deryck
dr. Catherine Dick
prof. dr. Michel Langlois
dr. Anne Loccufier
dr. Hans Rigauts
dr. Pieter-Jan Vandekerckhove
dr. Suzy Van Erum
prof. dr. Hugo Vereecke
Anne-Mie Vansteelant
Evelyn Verhelle

Werkten mee aan dit nummer
dr. Harm Arentsen
dr. Frederic Baekelandt
dr. Tania Claeys
dr. Eva-Line Decoster
dr. Jan De Letter
dr. Hans Orlent
dr. Isabelle Peene
dr. Yves Piette
dr. Stefaan Reynders
Anoushka Van Camp
dr. Louis Van Praet

Elke De Geeter
Anne-Mie Vansteelant
Evelyn Verhelle
Miche Walraet

Fotografie
Els Janssens
AZ Sint-Jan Brugge-Oostende AV
Living Stone nv - www.livingstone.eu

Ontwerp, illustraties, redactie en projectmanagement
Living Stone nv – www.livingstone.eu

Secretariaat azlink
Evelyn Verhelle
Ruddershove 10, 8000 Brugge
evelyn.verhelle@azsintjan.be
www.azlink.be

Druk
Drukkerij Perka nv

Verantwoordelijke uitgever
dr. Hans Rigauts

FSC www.fsc.org MIX Papier van verantwoorde herkomst FSC® C014697

INHOUD

Voorwoord 3

Reumatologen gaan de strijd aan met het volledige spectrum van **reumatologische aandoeningen** 4-6
dr. Isabelle Peene, dr. Yves Piette & dr. Louis Van Praet

Robotgeassisteerde laparoscopische cystectomie en intracorporele urinaire derivatie voor **blaaskanker** 7-9
dr. Harm Arentsen & dr. Frederic Baekelandt

Medical **mystery** 9

Endoscopie-unit met centrale desinfectiestructuur verhoogt veiligheid endoscopische procedures 10-12
dr. Hans Orlent & Anoushka Van Camp

Weldoordachte implementatie van de nieuwste **endovasculaire technieken** 13-15
dr. Eva-Line Decoster & dr. Jan De Letter

Evolutie in **cataractheelkunde** 16-18
dr. Stefaan Reynders

Nieuwe artsen in het AZ Sint-Jan Brugge-Oostende AV 19

Educatief programma 20

Copyright © 2019 AZ Sint-Jan Brugge-Oostende AV. Alle rechten voorbehouden. De inhoud (zowel teksten als afbeeldingen) van dit magazine is auteursrechtelijk beschermd. Niets uit deze uitgave mag vermenigvuldigd of doorgegeven worden aan derden zonder schriftelijke toelating van de uitgever. Contact: Evelyn Verhelle, evelyn.verhelle@azsintjan.be.

az sint-jan brugge - oostende av

VOORWOORD

Hans Rigauts

algemeen directeur

Hopla, het jaar 2019 staat ondertussen op onze kalenders en we zijn weer een jaartje ouder. Graag had ik het woord 'wijzer' gebruikt, maar het lijkt me nogal pedant om dat van jezelf te zeggen. Dit laat ik beter aan jou over.

Een jaartje ouder is in elk geval een zekerheid. Hoe komt het toch dat ik meer en meer de indruk krijg dat de tijd sneller gaat. Uiteraard een contradictio in terminis, want de tijd is per definitie een constante. Er is een internationaal vastgelegde SI-eenheid en dat is de seconde. Deze is invariabel. De interactie tussen gebeurtenissen op een plaats- en tijdschaal kan evenwel variëren, waarbij we belanden bij de relativiteitstheorie van Einstein. Ook hier wil ik niet de pretentie meegeven deze theorie vlotjes te kunnen toelichten. Daarvoor heb ik nog onvoldoende wijsheid (dus ouderdom). Misschien kan ik de perceptie dat mijn tijdservaring alsmaar sneller verloopt desondanks verklaren via de spiritualiteit. Enkel het heden bestaat en is reëel. Maar van zodra ik dit meld, is het al voorbij en wordt het dus verleden. Wat we eerder meemaakten - het verleden dus - zit in ons hoofd. Ergens opgeslagen in het kluwen van onze neuronen. De manier waarop we ons deze eerdere gebeurtenissen herinneren en vooral wat en hoe we dit alles terugroepen, is sterk individueel gebonden en evolueert duidelijk mee met de leeftijd. Het valt me meer en meer op dat gebeurtenissen van jaren terug sterk uitgefilterd raken. De meeste van die gebeurtenissen worden afgezwakt en verzacht, krijgen zelfs een nostalgisch tintje, hoewel ze op het moment zelf misschien niet echt gedenkwaardig waren. We kijken soms met een gevoel van heimwee terug naar vroeger en de keuzes die we maakten. Op het ogenblik zelf waren deze keuzes misschien niet zo evident en zelfs stresserend of beangstigend vanwege hun beperking of hun bepalend karakter voor de toekomst. Het verleden is dus een relativiteit die door ons brein wordt geproduceerd. Niet alleen het verleden, maar ook de toekomst zit in ons hoofd. We hebben dromen, wensen, verwachtingen en verlangens. Deze ontstaan evenzeer ergens in de complexe ondoorgrondelijke dynamiek van onze neuronen, synapsen en elektrische potentialen. We kunnen onszelf perfect projecteren in een toekomst die we ons toewensen, terwijl we goed beseffen dat dit geen realiteit is. Hoewel tijd dus puur conventioneel een constante SI-eenheid is, moeten we toch vaststellen dat het vooral om een persoonlijke beleving, dus spiritualiteit, gaat. Spiritualiteit, gecombineerd met de relativiteit en individualiteit van ons brein, maken ons tijdsbesef zeer persoonlijk.

Met deze uitleg over m'n gevoel dat de tijd steeds sneller gaat, hoop ik je veeleer te overtuigen van enige wijsheid dan dat je dit zou zien als een blijk van m'n toenemende absurditeit.

Voor ons ziekenhuis start 2019 met een nieuwe raad van bestuur en een nieuw verkozen medische raad. We kijken met belangstelling en vol vertrouwen de toekomst tegemoet, samen met deze nieuw samengestelde bestuursorganen. De visie van ons ziekenhuis om innovatieve, kwaliteitsvolle en vooral ook menselijke zorg aan te bieden, blijft behouden. We willen graag samen met onze netwerkpartners, huisartsen en alle lokale en regionale zorgverleners werken aan een optimale zorg voor onze patiënten. Want daar gaat het uiteindelijk om. Wanneer we bij de aanvang van een nieuw jaar onze wensen overmaken, gaat dit vooral over 'een goede gezondheid'. Dat is waar we samen voor staan en waar we als ziekenhuis een beduidende rol in willen opnemen.

Onze rol als kwaliteitsvolle zorgverlener geven we opnieuw mee in dit nummer van azlink, met bijdragen over reumatologie, robotgeassisteerde cystectomie, nieuwe endovasculaire technieken, een nieuwe endoscopie-infrastructuur en desinfectie-eenheid, evoluties in de cataractchirurgie en virtuele realiteit voor de patiënt tijdens ingrepen of procedures. Zo zie je maar dat m'n discours over tijd toch enigszins aansluit bij de inhoud van dit nummer.

Met mijn beste wensen voor jou en je naasten: in de eerste plaats voor een goede gezondheid.

Veel leesgenot

Hans Rigauts
Algemeen directeur

Reumatologen gaan de strijd aan met het volledige spectrum van **reumatologische aandoeningen**

dr. Isabelle Peene, dr. Yves Piette & dr. Louis Van Praet // *dienst Reumatologie, campus Sint-Jan*

Qua behandelingsopties onderging reumatologie als discipline een ware revolutie in de voorbije twee decennia. De heterogeniteit van reumatische aandoeningen laat evenwel ruimte voor verfijning op het vlak van snelle herkenning, correcte diagnose en de zoektocht naar de meest doeltreffende behandeling voor elke patiënt. De stafleden van de dienst Reumatologie zetten alvast hun schouders onder deze verdere wetenschappelijke vooruitgang.

BREDE WAAIER AAN AANDOENINGEN

De behandeling van alle aandoeningen met betrekking tot het locomotorisch stelsel hoorde voorheen integraal onder de noemer Orthopedie thuis. Hoewel 'reuma' als pathologie op zich onbestaande is, zag reumatologie in de jaren 70 het levenslicht als een aparte discipline. Deze verzamelnaam omvat een brede waaier aan aandoeningen. Binnen het AZ Sint-Jan Brugge-Oostende AV bouwde dr. Eric Dhondt deze dienst uit. Vandaag bestaat het team uit drie stafleden, ondersteund door een assistent Interne Geneeskunde, een reumaverpleegkundige en een of twee stagiairs. Hun gezamenlijke expertise beslaat het volledige spectrum van de reumatologie: van de degeneratieve en metabole botaandoeningen zoals artrose en osteoporose over courante inflammatoire pathologie zoals reumatoïde artritis, spondylartropathie, psoriasisartritis en jicht tot de complexe, zeldzamere systeempathologieën zoals systeemsclerose, systeemlupus, het syndroom van Sjögren, myositis en vasculitis.

SAMENWERKING, EEN VAST GEGEVEN

De dienst Reumatologie combineert een pragmatische ingesteldheid met een sterke wetenschappelijke onderbouw. Hoewel elk van de stafleden er binnen de discipline een specifiek interessegebied op nahoudt, plegen ze onderling veelvuldig overleg. Samenwerking vormt een vast gegeven: de dienst functioneert binnen een multidisciplinair kader, dat zowel niet-structurele als structurele verbanden met collega's van andere diensten omvat. Er is de associatie met de dienst Fysische geneeskunde en revalidatie, maar sinds 2015 bijvoorbeeld ook de maandelijkse vasculitisstaf. Deze laatste verenigt die de diensten Longziekten, Nierziekten, Infectieziekten en Algemeen Inwendige Ziekten, Huidziekten, Reumatologie, Laboratoriumgeneeskunde en Pathologische anatomie in de benadering van systeemziekten. In samenwerking met de dienst Orthopedie is een zorgpad uitgetekend dat elke patiënt met een niet-traumatische fractuur systematisch screent op onderliggende osteoporose. De resultaten leidden al tot een publicatie in het 'European Journal of Hospital Pharmacy' (Saey et al., 2018).[1] Ook ziekenhuisoverschrijdend onderhouden de reumatologen goede samenwerkingsrelaties, zowel binnen de netwerkvorming als met verschillende universitaire ziekenhuizen. Zo zijn twee van hen onder meer consulent voor systeemziekten op de dienst Reumatologie van het Universitaire Ziekenhuis van Gent. Tot slot zijn er de internationale samenwerkingen, zoals met ERN ReCONNET, het Europees referentienetwerk voor zeldzame systeemziekten.

De reumatologen plegen niet alleen onderling veel overleg, de dienst zit ook stevig ingebed in een multidisciplinair kader dat zowel structurele als niet-structurele samenwerkingen met andere specialisten en medewerkers omvat.

Het capillaroscopie-onderzoek is een unicum voor West-Vlaanderen

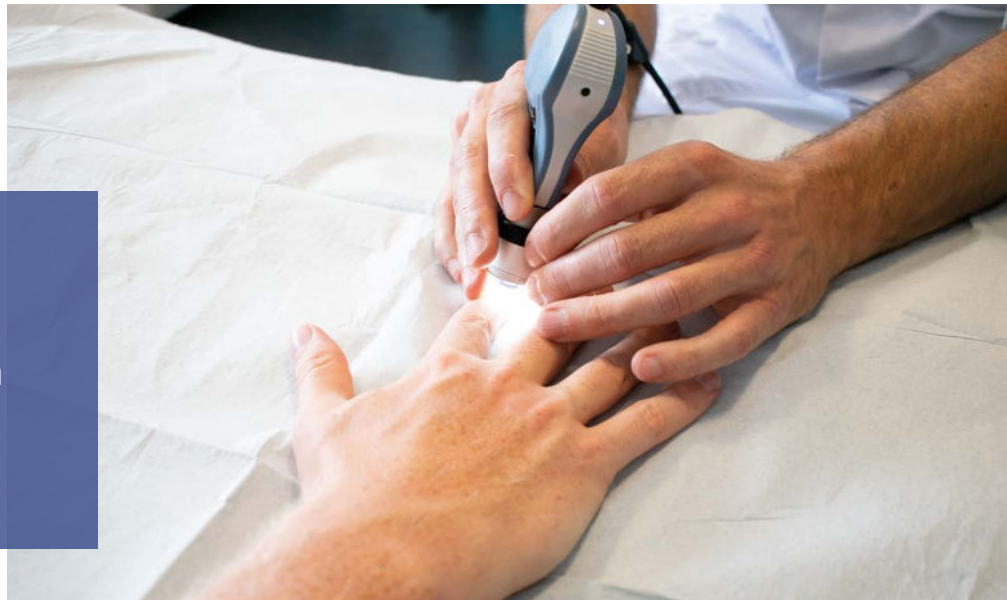

Het capillaroscopie-onderzoek, een unicum voor West-Vlaanderen, helpt een onderscheid te maken tussen patiënten bij wie het fenomeen van Raynaud een onschuldige eigenschap is en degenen bij wie het op een onderliggende aandoening wijst.

STERK GEDAALDE HOSPITALISATIE

Vooral op het vlak van behandeling kende de discipline de laatste twee decennia een spectaculaire evolutie. Jaarlijks breidt het gamma aan hele doelgerichte, efficiënte therapieën voor de diverse vormen van reuma uit. De dienst Reumatologie neemt bovendien deel aan studies voor de evaluatie van nieuwe medicatie en beschikt over de juiste contacten om nog niet terugbetaalde medicatie aan te vragen via Medical Need en Compassionate use. Zo'n 80 % van de patiënten kan zo een goede ambulante behandeling krijgen, waardoor de nood aan ziekenhuisopnames daalde. Er zijn evenwel nog een aantal bedden beschikbaar om patiënten met acute of complexe pathologieën op te nemen voor verdere uitwerking en/of behandeling.

VOORUITGANG IN DIAGNOSTIEK

Snel een suppressieve behandeling opstarten, blijft bijzonder belangrijk. Gelukkig gaat ook de diagnostiek er sterk op vooruit, zowel in de beeldvorming als in de laboratoriumgeneeskunde. De musculoskeletale echografie, die zowel als zuiver fysisch-diagnostisch instrument dienstdoet als voor echogeleide puncties of injecties, is sterk verfijnd. Een unicum voor West-Vlaanderen is het capillaroscopie-onderzoek, een niet-invasieve evaluatie van de doorbloeding van de vingers. Sinds een drietal jaar beschikt campus Sint-Jan over zo'n toestel. Het helpt om een onderscheid te maken tussen patiënten bij wie een witte of blauwe verkleuring van de vingers - gekend als het fenomeen van Raynaud - een banaal kenmerk is, en de 10 % bij wie het op een onderliggende aandoening wijst. Verder slaagt de laboratoriumgeneeskunde er steeds beter in om specifieke parameters in het bloed te valideren.

GOEDE INDICATIESTELLING

Diverse Europese registers van zeldzame ziekten kunnen op de input van campus Sint-Jan rekenen. Omdat er nog heel wat hiaten zitten in de kennis over en het medicatie-aanbod voor inflammatoire myositis, een zeldzame ziekte, en het syndroom van Sjögren, minder zeldzaam, maar vaak niet herkend, ligt hier een focus op. Recent startten de reumatologen in samenwerking met het UZ Gent voor beide aandoeningen zorgpaden op om op basis van grotere patiëntengroepen meer gerichte patiëntenzorg te kunnen bieden en op die manier bij te dragen tot de verzameling van wetenschappelijke data. Ook andere reumatische aandoeningen worden vaak niet meteen herkend en bijgevolg pas in een laattijdige fase correct gediagnosticeerd. Om uiteenlopende redenen. Zo is er de persisterende misvatting dat reuma ouderdomsgerelateerd is, terwijl bepaalde vormen zelfs prenataal of bij jonge kinderen kunnen voorkomen. Een systeemziekte uit zich mogelijk niet door gewrichtsproblemen, maar bijvoorbeeld in een ontsteking ter hoogte van het hart, de longen, darmen, huid of ogen. Eenzelfde aandoening kan zich bovendien zeer verschillend manifesteren, afhankelijk van patiënt tot patiënt.

VLOTTE DIENSTVERLENING

In de agenda van elk staflid van de dienst Reumatologie zijn steeds urgentieconsultaties voorzien. Deze garanderen nazicht binnen de week, zowel voor gekende patiënten die kampen met een ziekteopstoot als voor nieuwe patiënten met dringende verwijzing op vraag van de huisarts of specialist. Elke onverklaarde zwelling van een gewricht die gepaard gaat met nachtelijke pijn en/of ochtendstijfheid is alvast een goede indicatie voor snelle doorverwijzing. Bijkomend is er een reumaverpleegkundige die al sinds augustus 2016 de brug vormt tussen arts en patiënt. Zij geeft uitleg over het ziektebeeld, helpt bij de opstart van medicatie, vormt een rechtstreeks aanspreekpunt en treedt ook op als studiecoördinator. In de nabije toekomst zal de volledige polikliniek een opfrissing ondergaan, conform de JCI-criteria. Daarin zijn twee kleinere wachtzalen voorzien met enkele reumamonitoren. Op deze toestellen kunnen patiënten reeds hun functionerings- en welzijnsschalen invullen. Zo verloopt hun wachttijd efficiënter en beschikt de arts bij aanvang van de consultatie al over deze info.

ACTIEVE INZET

Buiten de ziekenhuismuren zetten de reumatologen zich actief in als leden van de nationale beroeps- en wetenschappelijke verenigingen. De voorbije vijf jaar traden ze tweemaal op als mede-organisator van het nationaal congres van de Koninklijke Belgische Vereniging voor Reumatologie, met name in Oostende en Brugge. Internationale congressen wonen ze regelmatig bij en ook een uitnodiging als voorzitter of spreker staat al eens op het programma, bijvoorbeeld op EULAR 2017 of het Autoimmunity

▲ *De reumaverpleegkundige geeft uitleg over het ziektebeeld, helpt bij de opstart van de medicatie, vormt een rechtstreeks aanspreekpunt en treedt ook op als studiecoördinator.*

De reuma-verpleegkundige vormt al sinds augustus 2016 de brug tussen arts en patiënt.

Congress 2018. Jaarlijks ziet een vijftal publicaties het licht. Naar het grote publiek toe zet het team de schouders onder de 'task force' van de nationale vereniging 'Hand in hand: samen tegen reuma', een organisatie die onder de vleugels van de Koninklijke Belgische Vereniging voor Reumatologie sensibiliserings- en fondswervingscampagnes organiseert. Ook voor het wetenschappelijk onderzoek tonen de stafleden zich geëngageerd: er lopen een zevental studies, onder meer de 'Be-GIANT'-, 'CRESPA'-, 'Go gut'- en 'Smoking Gun'-studies in samenwerking met het UZ Gent.

OP NAAR GENEZING?

Indien de diagnose snel wordt gesteld, laat de beschikbare medicatie op heden doorgaans toe om de ziekte onder controle te brengen. Vaak kan de patiënt dan een vrij normaal leven leiden, weliswaar meestal mits de langdurige verderzetting van medicatie. Het achterliggend mechanisme van diverse reumatische aandoeningen is vaak heel complex en verschillende celtypes en cytokines zijn hierin betrokken. Deze vormen dan ook de target van diverse nieuwe behandelingen. Het wetenschappelijk onderzoek richt zich momenteel op de ontwikkeling van een behandeling op maat van de individuele patiënt, waarbij de reumatoloog tracht te voorspellen welke therapie het meest geschikt is en het beste effect zal hebben. Zo werd recent bij een jonge patiënte met chronische gewrichtsontstekingen die niet reageerde op verschillende behandelingen, een biopsie van de gewrichtsvliezen genomen. In samenspraak met het UZ Gent volgde een onderzoek naar de ontstekingscellen in dit weefsel. Op basis hiervan werd een biologische behandeling gestart, gericht tegen het specifieke celtype dat bij deze patiënte verantwoordelijk was voor de chronische gewrichtsontstekingen. Deze aanpak van gerichte behandeling op maat zit nu nog in een experimenteel stadium, maar zal binnen een paar jaar hopelijk verder geëvolueerd en systematisch mogelijk zijn. Hoe fijner de indicatiestelling, hoe beter de artsen immers kunnen inschatten welk type medicatie succesvol zal zijn. In combinatie met een vroegtijdige diagnose en behandeling kunnen we hopen dat dit in de toekomst genezing van reuma zal toelaten.

REFERENTIE

1. Saey, S, Piette, Y, Verstraete, B, Lambert, M, Van Hoeyweghen, R, Vandekerckhove, B, Haspeslagh, M, Grootaert, V (2018) Building for better bones: evaluation of a clinical pathway in the secondary prevention of osteoporotic fractures. Eur J of Hosp Pharm, 25(4) p. 210-213.

AUTEURS

dr. Isabelle Peene
dienst Reumatologie
campus Sint-Jan

dr. Yves Piette
dienst Reumatologie
campus Sint-Jan

dr. Louis Van Praet
dienst Reumatologie
campus Sint-Jan

Meer info beschikbaar in de azlink-app
App Store
Google play

Robotgeassisteerde laparoscopische cystectomie en intracorporele urinaire derivatie voor **blaaskanker**

Dr. Harm Arentsen & dr. Frederic Baekelandt // *dienst Urologie, campus Sint-Jan*

Sinds ruim een jaar gebeurt de radicale cystectomie op campus AZ Sint-Jan en in het AZ Sint-Lucas Brugge door middel van minimaal invasieve robotchirurgie. Postoperatief hanteert het team het Enhanced Recovery After Surgery (ERAS)-protocol. Dit draagt bij tot de sterk verkorte ligduur en verlaagt het risico op complicaties, wat zowel op de levenskwaliteit als de pijnbeleving van de patiënt een positief effect heeft.

BEHANDELING BLAASKANKER

Blaaskanker is de vijfde meest voorkomende kanker wereldwijd. In België krijgen jaarlijks meer dan 2.400 nieuwe patiënten deze diagnose. België heeft daarmee de hoogste blaaskankerincidentie van alle Europese landen. Blaaskanker manifesteert zich het meest frequent bij patiënten tussen de 65 en 85 jaar en treft daarbij vier keer vaker mannen dan vrouwen. Hematurie en/of irritatieve mictieklachten zijn vaak de eerste symptomen. Roken is de belangrijkste risicofactor voor de ontwikkeling van blaaskanker.

Een radicale cystectomie met pelviene lymfadenectomie en de aanleg van een urinaire derivatie is de standaardbehandeling voor gelokaliseerde spierinvasieve blaaskanker en voor recidiverende, niet-spierinvasieve hoogrisicoblaaskanker (Figuur 1). Niettegenstaande een goede kankerspecifieke overleving van patiënten die geopereerd zijn, gaat de radicale cystectomie gepaard met een significant complicatierisico van > 50 %. De morbiditeit van de cystectomie is verbeterd door centralisatie en technische oppuntstellingen en wellicht ook door de introductie van robotgeassisteerde laparoscopische operaties.

MINIMAAL INVASIEVE ROBOTCHIRURGIE

Zowel de maatschappij als het ziekenhuis blijven manieren zoeken om de toenemende ziektekosten voor patiënt en samenleving zo veel mogelijk te drukken. Ook hiertoe draagt de robotgeassisteerde cystectomie bij.

Sinds ruim een jaar gebeurt de radicale cystectomie op campus AZ Sint-Jan en in het AZ Sint-Lucas Brugge door middel van minimaal invasieve robotchirurgie (Figuur 2). Dr. Frederic Baekelandt en dr. Harm Arentsen, die de robotgeassisteerde radicale cystectomie uitvoeren, kregen hun opleiding hiervoor van pioniers in de robotchirurgie in Nederland en België. Ze vervolmaakten deze in Straatsburg aan het gerenommeerde IRCAD.

SNELLERE RECUPERATIE

De minimaal invasieve chirurgie laat toe de ligduur sterk te reduceren. Na een ongecompliceerde procedure is het al na 1 week mogelijk de patiënt uit het ziekenhuis te ontslaan, mits correcte thuiszorg met voldoende aandacht voor correcte stomazorg. Internationale studies bevestigen de veiligheid van dit beleid.[1]

Om deze kortere ligduur te bewerkstelligen, is multidisciplinaire samenwerking onontbeerlijk. In het ziekenhuis geldt postoperatief daarom het ERAS-protocol. Dit protocol behelst een goede coördinatie tussen uroloog, anesthesist, fysiotherapeut en diëtist. De aandacht van het team gaat hierbij uit naar de preoperatieve voeding en het versneld opstarten van de voeding postoperatief, in combinatie met mobilisatie en medicamenteuze ondersteuning. Dit verkleint het risico op postoperatieve ileus, een frequente bijwerking van majeure abdominale chirurgie. Studies tonen aan dat het ERAS-protocol bijdraagt tot een verkorte ligduur en de kans op complicaties verlaagt. Dit heeft op zijn beurt een gunstige impact op de Quality of Life en pijnbeleving van de patiënt.[2]

BELANG VAN PREOPERATIEVE ZORG

Ook preoperatief is correcte counseling van de patiënt noodzakelijk. Van bij de diagnose staan de uroloog, de specialised nurses - gespecialiseerd in uro-oncologie - en de stomazorgkundigen de patiënt bij. Via doorgedreven counseling informeren ze de patiënt en bereiden ze deze zo goed als mogelijk voor op de ingreep. De patiënt maakt zo reeds kennis met het stomamateriaal en de optimale stomapositie wordt vooraf al bepaald, rekening houdend met de unieke fysionomie van de patiënt.

De minimaal invasieve therapie maakt het ook mogelijk om oudere patiënten lege artis te behandelen voor spierinvasieve blaaskanker. Een preoperatief geriatrisch assessment dient ter ondersteuning van een veilige keuze voor een robotcystectomie , die een duidelijke meerwaarde kan zijn voor 80-plussers, met een aanvaardbare impact op de perioperatieve morbiditeit. Op deze manier is het nu ook een optie deze frêle patiëntenpopulatie genezend te behandelen, waar het vroeger vaak nodig was om een palliatief beleid aan te houden.[3]

België heeft de hoogste blaaskankerincidentie van Europa

INGREEP DOOR HET ROBOTCHIRURGIETEAM

Een robotgeassisteerde ingreep is een technische uitdaging. Vandaar dat een gespecialiseerd team hiervoor instaat, met verpleegkundigen die speciaal zijn opgeleid om aan de zijde van de artsen met deze technologie te werken. Zij bereiden de robot voor en dekken deze steriel af vooraleer hem aan de patiënt te koppelen. De robotchirurg verwijdert dan de blaas en de lymfeklieren, al dan niet met de aanliggende organen (prostaat/baarmoeder/vagina) door middel van speciale instrumenten die een veilige hemostase bewerkstelligen.

Sinds 2018 beschikt het team over de Xi Da Vinci robot, een hoogtechnologisch toestel van de recentste generatie. Deze robot beschikt over instrumenten die in de patiënt een hoger bereik hebben en over een high-definition 3D-camera waarmee de robotchirurg de ingreep nog preciezer kan uitvoeren.

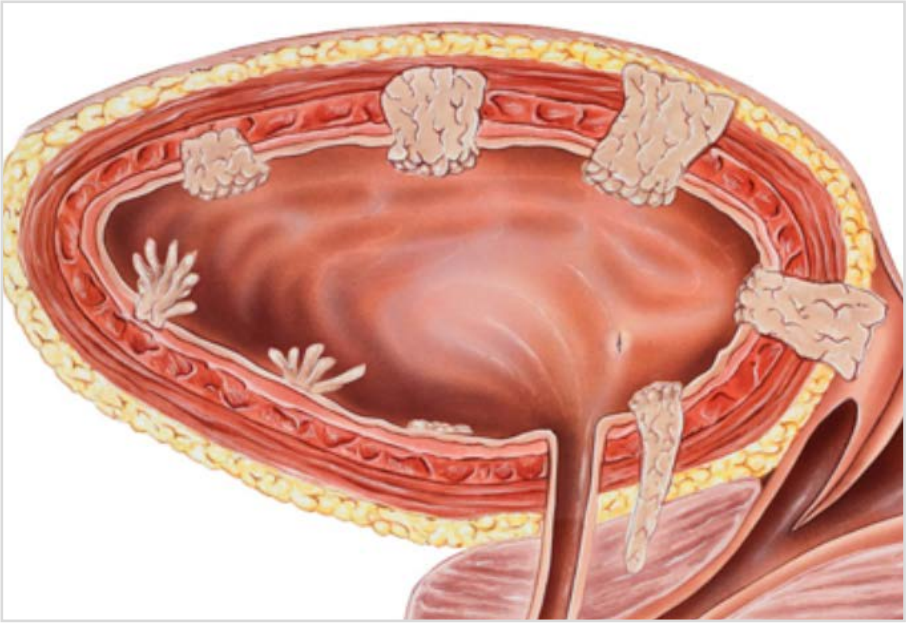

Figuur 1: Stadia van blaaskanker. Links onder in de blaas 3 niet-spierinvasieve letsels, alle andere letsels zijn spierinvasief en dienen met een cystectomie te worden behandeld.

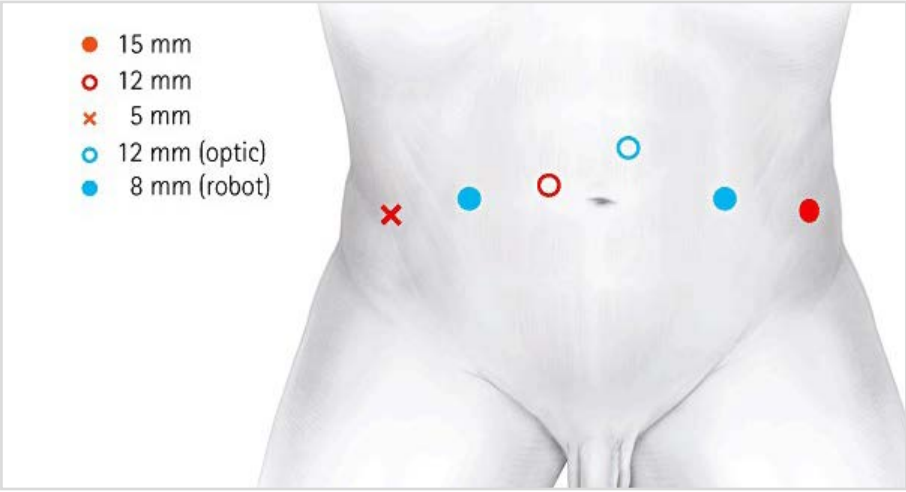

Figuur 2: Robotische operatie van de patiënt gebeurt doorgaans via deze 6 kleine incisies. De uiterst linkse incisie wordt iets verlengd om de blaas en klieren uit het lichaam te verwijderen. (Wiklund NP, Poulakis V. Robotic neobladder. BJU Int. 2011 May;107(9):1514-37)

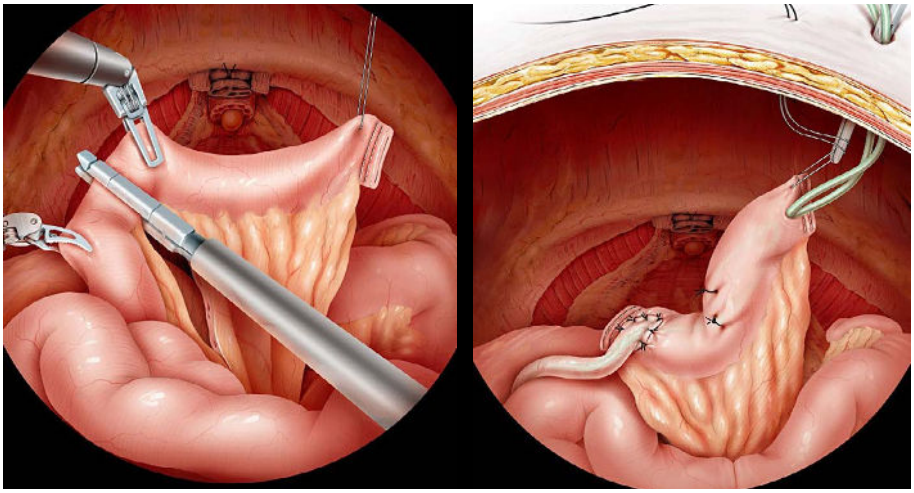

Figuur 3: Peroperatieve figuur van het aanleggen van de urinaire derivatie, hier de intracorporele constructie van een Bricker-stoma. (ref Guru KA, Mansour AM, Nyquist J. Robot-assisted intracorporeal ileal conduit 'Marionette' technique. BJU Int. 2010 Nov;106(9):1404-20)

INTRACORPORELE URINAIRE DERIVATIES

Na de verwijdering van de blaas is de aanleg van een urinaire derivatie nodig. Doorgaans zijn er 2 opties. De meest klassieke is de Bricker-derivatie: de chirurg legt met een stukje dunne darm een uitwendige stoma aan en de urine komt in een opvangzakje terecht (Figuur 3). Daarnaast kan de arts aan een goed geselecteerde, fitte patiënt een neoblaas voorstellen. De chirurg vormt dan een stuk dunne darm om tot een nieuwe blaas en sluit deze aan op de plasbuis. Deze optie vermijdt een uitwendige stoma.

Nu is het mogelijk om beide derivaties volledig intracorporeel uit te voeren. De chirurg kan de dunne darm volledig met de robot manipuleren en zonder grote incisies een stoma of een nieuwe blaas maken. Vroeger moest de manipulatie van de darmen via een open incisie gebeuren, met langere revalidatie tot gevolg.

GOEDE SCREENING NOODZAKELIJK

Bij blaaskanker is vroegtijdige opsporing van primordiaal belang om tijdig een genezende behandeling op te starten. Rokers lopen tot 8x meer risico op de ontwikkeling van blaaskanker. Alarmsymptomen zoals macroscopische hematurie of onverklaarde plasklachten zijn steeds een indicatie voor een cystoscopie bij de uroloog. Dit is een onderzoek onder lokale verdoving dat op de consultatie urologie makkelijk kan worden uitgevoerd en het mogelijk maakt om blaaskanker in een vroegtijdig stadium op te sporen.

Het team van het Urologisch Centrum Noord-West-Vlaanderen staat steeds ter beschikking om u van verdere informatie te voorzien of voor overleg.

Meer info beschikbaar in de azlink-app

REFERENTIE

1. Valérie Fonteyne, Elke Rammant, Karel Decaestecker. Selecting candidates for early discharge after radical cystectomy for bladder cancer. Transl Androl Urol., 2018 Mar; 7(Suppl 1): S86–S89.
2. Frees SK, Aning J, Black P, Struss W, Bell R, Chavez-Munoz C, Gleave M, So AI. A prospective randomized pilot study evaluating an ERAS protocol versus a standard protocol for patients treated with radical cystectomy and urinary diversion for bladder cancer. World J Urol., 2018 Feb; 36(2):215-220.
3. Fonteyne V, Ost P, Bellmunt J, Droz JP, Mongiat-Artus P, Inman B, Paillaud E, Saad F, Ploussard G. Review Curative Treatment for Muscle Invasive Bladder Cancer in Elderly Patients: A Systematic Review. Eur Urol., 2018 Jan; 73(1):40-50.

AUTEUR

dr. Harm Arentsen
dienst Urologie
campus Sint-Jan

AUTEUR

dr. Frederic Baekelandt
dienst Urologie
campus Sint-Jan

MEDICAL **MYSTERY** Case

Zesjarige eet niets anders dan papier, wat is er aan de hand?

De huisarts verwijst een zesjarig meisje door wegens het excessief eten van papier (xylofagie). Ze heeft een blanco voorgeschiedenis. De ouders zijn afkomstig van India, maar zijzelf is à terme geboren in België, met een normaal geboortegewicht. Ze kreeg de vaccinaties toegediend volgens het schema van Kind & Gezin. Familiaal zijn er geen bijzonderheden te weerhouden, op psoriasis bij de vader na. Verder komen er geen auto-immuunziektes voor.

Het meisje eet papier sinds een zestal maanden. Initieel ging het om zeer kleine beetjes, maar nu eet zij de ganse dag papier. Hierdoor kan of wil zij geen normale voeding meer tot zich nemen en klaagt ze vaak over buikpijn. Op school vindt de juf haar snel moe en weinig actief. De ouders hebben alles geprobeerd, zoals straffen of belonen, maar niets helpt.

Het meisje kent een normale ontwikkeling in een stabiele omgeving. De ouders erkennen wel dat zij een emotioneel gevoelig meisje is.

Ze is recent gestart in het eerste leerjaar, maar eet reeds papier sinds de derde kleuterklas.

Bij klinisch onderzoek ziet het pediatrische team een meisje met Indische fysionomie dat bijna 2 kg vermagerd is. Ze woog 18,2 kg met een BMI van 16 en nu nog 15,2 kg met een BMI van 13,2. Het verdere algemeen pediatrisch onderzoek en het neurologisch onderzoek zijn normaal.

Oplossing? Zie pagina 18

Endoscopie-unit met centrale desinfectiestructuur verhoogt veiligheid endoscopische procedures

dr. Hans Orlent // *dienst Maag-, darm- en leverziekten, campus Sint-Jan*
Anoushka Van Camp // *Centrale sterilisatie-afdeling, campus Sint-Jan*

Op campus Sint-Jan is de nieuwe endoscopie-unit met centrale desinfectie-eenheid voor alle flexibele endoscopen sinds de zomer van 2018 een feit. Deze nieuwe infrastructuur maakt een groot verschil uit voor de werking en patiëntenstroom van de dienst Maag-, darm- en leverziekten. Ook tal van andere diensten en vooral hun patiënten varen hier wel bij.

STRUCTUUR ONTGROEID

De originele ziekenhuisinfrastructuur dateert uit de jaren 70, toen de endoscopie nog nauwelijks ingang gevonden had in de courante klinische praktijk en de diagnostiek grotendeels berustte op röntgenonderzoek. Intussen is niet alleen de aard maar ook de tijdsduur van de onderzoeken sterk veranderd. Bovendien is het aantal specialisten uitgebreid. Kortom, de dienst Maag-, darm- en leverziekten was de bestaande infrastructuur volledig ontgroeid en om te beantwoorden aan de huidige vereisten drong een volledige vernieuwing zich op.

UNIDIRECTIONELE FLOW

De patiëntenstroom is een belangrijke leidraad in de vernieuwde polikliniek. Het secretariaat scheidt de in aantal toegenomen consultatieruimtes van de endoscopiefaciliteiten. Het splitst tegelijk de inkomende van de uitgaande ambulante patiënten. Dankzij de unidirectionele lijnen kruisen de paden van ambulante en gehospitaliseerde patiënten zich niet en is er een vlotte organisatorische continuïteit. De posities van de endoscopie- en andere ruimtes ten opzichte van elkaar en van de desinfectie-eenheid zijn op hun beurt bepaald in functie van korte, directe looplijnen voor de artsen en verpleegkundigen.

De hoogtechnologische droogkasten bieden voldoende capaciteit voor het volledige scopenarsenaal.

AAN DETAILS GEDACHT

Aangenaam is nu een sleutelwoord, voor de patiënt, maar net zo goed voor de artsen, verpleegkundigen en andere medewerkers. Zowel de ontvangst als het verblijf van de patiënt gebeuren in een fijnere setting. Zo brengt een lichtstraat indirect daglicht naar binnen in de ontwaakruimte: meteen een stuk prettiger bijkomen van een ingreep onder bewuste sedatie. Ook de werkomstandigheden zijn aangenamer, kwaliteitsvoller en ergonomischer.

ANESTHESIEFACILITEITEN

In overleg met de collega-anesthesisten werden in drie lokalen anesthesiefaciliteiten voorzien, wat invasievere onderzoeken onder volledige narcose mogelijk maakt. Zo ook in het lokaal dat zich ergonomisch aan pediatrische onderzoeken laat aanpassen. Eenmaal per week zijn de kindergastro-enteroloog of de kinderpneumoloog er samen met de kinderanesthesist actief. Daarom kregen de monitoring en het anesthesietoebehoren daar een andere ophanging.

In de endoscopiezalen ging veel aandacht uit naar ergonomie

De beslissing om het desinfectieplatform centraal te situeren tussen de vijf endoscopielokalen van de dienst Maag-, darm- en leverziekten vloeit voort uit het feit dat de gastro-enterologen met voorsprong het grootste volume van alle endoscopische activiteiten binnen het ziekenhuis uitvoeren.

RÖNTGENMOGELIJKHEDEN

Ook in de andere zalen ging speciale aandacht uit naar de ergonomische omstandigheden. Zo is er in het lokaal met röntgenmogelijkheden gekozen voor een performant toestel dat een minimaal volume inneemt op de onderzoekstafel, maar toch de beste beeldkwaliteit oplevert. Dankzij de geavanceerde röntgenfaciliteiten kunnen procedures zoals endoscopische retrograde cholangio-pancreaticografie, cholangioscopie en enteroscopie ter plaatse uitgevoerd worden en kennen gecombineerde endoscopische interventionele procedures zoals cystedrainage een vlotter verloop. De behandeltafels kunnen tot zeer laag bij de grond dalen, om de patiënt het opstappen te vergemakkelijken. Vanuit hygiënische overwegingen staat alles van de grond verwijderd.

CENTRALE DESINFECTIE-UNIT

De gastro-enterologen spenderen bijna 70 % van hun tijd aan onderzoeken en ingrepen waar een flexibele scoop aan te pas komt. Gezien dit met voorsprong het grootste volume van alle endoscopische activiteiten binnen het ziekenhuis vertegenwoordigt, is ervoor geopteerd om het desinfectieplatform centraal te situeren tussen de vijf gloednieuwe endoscopielokalen van deze dienst. De flexibele endoscopen van andere diensten, zoals Anesthesie, Longziekten of Urologie, worden eveneens in de nieuwe centrale desinfectie-unit gereinigd.[1]

COMFORTABELER EN VEILIGER WERKEN

Er is een aanzienlijk verschil merkbaar met de voorgaande reinigings- en desinfectiefaciliteiten. Vooreerst neemt deze eenheid een grotere ruimte in dan voorheen, wat het er comfortabeler werken maakt. De wastoestellen zelf scheiden de reinigings- en opslagruimte van elkaar en zowel het doorgeefluik voor wasbakken als de doorgang voor personen van de 'vuile' naar de 'propere' kant werken met een sluissysteem. Dankzij de temperatuurregeling en de afzuiging die volledig op punt staan, zijn de medewerkers zelf meer afdoende beschermd tegen eventuele bacteriële infecties. Ook hier zijn ergonomische factoren in beschouwing genomen. De werkoppervlakken laten zich bovendien een stuk vlotter reinigen.

FLOWCONTROL EN LEKTEST

Aan de machinale reiniging gaat een grondige manuele schoonmaakbeurt vooraf: doorspuiten met water en zeep, drie keer borstelen per scoopkanaal en dan doorspuiten met water. Ook een lektest maakt deel uit van het proces. Pas nadien mag een scoop in de wasmand om te worden aangesloten voor machinale desinfectie. Er werd voor hooggeavanceerde wastoestellen geopteerd, inclusief flowcontrol en een machinale lektest. Sensoren controleren de flow doorheen alle kanalen en van zodra de supergevoelige toestellen een lekkage of blokkade detecteren, onderbreken ze het proces. Elke foutmelding wordt geregistreerd, inclusief

Een lichtstraat brengt indirect daglicht naar binnen in de ontwaakruimte. Dat veraangenaamt het bijkomen voor patiënten die een ingreep onder sedatie ondergingen.

Zowel de deuren van de wastoestellen als de wasprocessen werken met gepersonaliseerde bedieningscontrole. Aan de bediening gaat een grondige training vooraf.

Er is een volledig gesloten tracering mogelijk van het reinigingsproces en het gebruik van de endoscopen

wie ze oplost of ingrijpt, want zowel de deuren als de wasprocessen werken met gepersonaliseerde bedieningscontrole. Aan de bediening gaat een grondige training vooraf, die op regelmatige basis wordt herhaald.

CORRECT BEWAREN

Omdat het belangrijk is om deze instrumenten correct te bewaren, bieden de hoogtechnologische droogkasten voldoende capaciteit voor het volledige scopenarsenaal. Het droogsysteem blaast constant lucht door de kanalen heen om de groei van bacteriën te voorkomen. Lichtcodes geven aan hoeveel droog- of bewaartijd resteert.

DESINFECTIE LEGE ARTIS

Op basis van de traceerbaarheid én van goede afspraken sluit de volledige werkflow nu veel nauwer aan op de medische organisatie van de diensten die op deze desinfectie-eenheid beroep doen. Met het oog op de patiëntveiligheid is het nu eenmaal bijzonder belangrijk dat elke scoop het volledige traject in de juiste doorlooptijd kan afwerken. Iedereen die op de polikliniek van de dienst Maag-, darm- en leverziekten, op de dienst Intensieve zorgen of in het OK een flexibele scoop gebruikt, kan ervan op aan dat deze lege artis werd gedesinfecteerd.

GESLOTEN TRACERING EN MONITORING

Dankzij de nodige implementaties op informaticagebied is een volledig gesloten tracering mogelijk: wie haalde welke scoop uit; was die scoop klaar voor gebruik; loopt de bewaartijd nog niet op zijn einde … ? Daarbij stopt de tracering trouwens niet: wie de scoop hanteert voor een ingreep of onderzoek, bij welke patiënt, in welke kamer, met welke processor … alles wordt gedocumenteerd. Daarbij ging extra aandacht uit naar monitoring: voor, tijdens en na elk onderzoek of ingreep worden alle relevante vitale parameters van de patiënt geregistreerd en direct in het elektronische patiëntendossier opgeslagen. Bovendien kunnen alle endoscopische bevindingen fotografisch worden gedocumenteerd.

REPUTATIE IN DE REGIO

In een goede collegiale verstandhouding met de verwijzer fungeert de dienst Maag-, darm- en leverziekten als een gewaardeerd centrum voor ERCP, cholangioscopie, echo-endoscopie, endoscopische stenting[2], enteroscopie, endoscopische resecties[3], radiofrequente ablatie van mucosale Barrett-carcinomen[4] en functionele onderzoeken. De nieuwe infrastructuur geeft de mogelijkheid om deze reputatie nog beter waar te maken. Poliklinisch kan de dienst meer patiënten bedienen en de endoscopische activiteiten kunnen verder toenemen. Ook voor opleidingen is er meer ruimte. Zo verwelkomt de dienst voortaan twee ouderejaarsassistenten en maken collega-gastro-enterologen zich er vernieuwende technieken in optimale omstandigheden eigen.

ZIE OOK AZLINK.BE

1. https://www.azlink.be/nieuw-endoscopieplatform-optimaliseert-centrale-high-level-desinfectie/
2. https://www.azlink.be/echo-endoscopische-drainage-peripancreatische-vochtcollecties-lumen-apposing-metallische-stents/
3. https://www.azlink.be/endoscopische-submucosale-dissectie-esd-naar-endoscopische-en-bloc-resectie-oppervlakkige-tumoren-gastro-intestinale-tractus/
4. https://www.azlink.be/behandeling-van-barrett-slokdarm/

AUTEUR

dr. Hans Orlent
dienst Maag-, darm- en leverziekten campus Sint-Jan

AUTEUR

Anoushka Van Camp
Centrale sterilisatie-afdeling campus Sint-Jan

Meer info beschikbaar in de azlink-app

Weldoordachte implementatie van de nieuwste **endovasculaire technieken**

dr. Eva-Line Decoster & dr. Jan De Letter // *dienst Algemene, kinder- en vaatheelkunde, campus Sint-Jan*

De endovasculaire behandeling van aneurysmata met abdominale en thoracale endoprothesen is een belangrijke ontwikkeling geweest binnen de vasculaire chirurgie, in de eerste plaats voor de patiënten zelf. Op campus Sint-Jan implementeert de afdeling Vaatheelkunde van de dienst Algemene, kinder- en vaatheelkunde deze nieuwe technieken op een efficiënte manier om verder te bouwen aan een optimale kwaliteitsvolle vaatheelkundige zorgverlening.

Dr. Parodi maakte zelf de endoprothese die hij in 1990 voor de eerste maal plaatste bij een patiënt.

HISTORIEK

Dr. Carlos Parodi plaatste de eerste abdominale endoprothese in 1990 in Buenos Aires bij een 70-jarige man met een symptomatisch aneurysma. Niet lang daarna, in 1991, verscheen het eerste wetenschappelijk artikel hierover en slaagde dr. Parodi erin om vijf technisch succesvolle procedures uit te voeren.

Geheel in lijn met de voortrekkersrol die het AZ Sint-Jan Brugge-Oostende AV ook nu nog heeft, plaatste dr. Jan De Letter op campus Sint-Jan reeds in 1994 de eerste abdominale endoprothese. Sindsdien is het aantal procedures progressief toegenomen, mede door de implementatie van het thoracaal endovasculair aneurysmaherstel (Thoracic Endovascular Aneurysm Repair/TEVAR). Tussen 2012 (begin van de elektronische registratie) en 2017 zorgden dr. De Letter en dr. Lanckneus nagenoeg voor een verdubbeling van het aantal procedures. Voor de patiënt (én de maatschappij) heeft een endovasculaire behandeling belangrijke voordelen ten opzichte van een klassieke ingreep: een kortere proceduretijd, minder perioperatief bloedverlies, lagere perioperatieve mortaliteit en een kortere hospitalisatieduur.

BEPERKINGEN VAN ENDOPROTHESEN

Aanvankelijk werden enkel de patiënten met de ideale anatomie endovasculair behandeld. De uitsluiting van het aneurysma is uiteraard cruciaal: dit houdt in dat er minstens een infrarenale hals (niet-aangetaste aorta) van 2 centimeter en een niet-aangetaste iliaca communis aanwezig zijn voor een goede landingszone van de endoprothese.

Indien er geen goede iliacale landingsplaats is, is het soms noodzakelijk om de endoprothese door te trekken tot de iliaca externa. Dit impliceert het opgeven van een iliaca interna, die dan veelal vooraf werd geëmboliseerd of geplugd.

Het pluggen of overstenten van de iliaca interna heeft vanzelfsprekend een aantal nadelen. Er kunnen postoperatief gluteale claudicatioklachten ontstaan. Daarnaast zijn deze takken belangrijk voor de vascularisatie van het kleine bekken. Door ze op te geven is er een risico op colonischemie, maar evenzeer op erectiestoornissen. Ten slotte, zeker als de patiënt uitgebreidere pathologie heeft van de thoraco-abdominale aorta, is het van groot belang de iliaca interna zo veel mogelijk te sparen om het risico op paraplegie tot een minimum te beperken.

Bij patiënten bij wie het aneurysma juist voor de aortabifurcatie stopt, maar bij wie de bifurcatie te nauw is om twee iliacale prothesen te laten passeren, wordt een aorto-uni-iliacale (AUI)-endoprothese geplaatst. Bij een AUI-endoprothese is het nodig om bijkomend een cross-over bypass aan te leggen en het contralaterale iliacatraject te occluderen om retrogade flow naar het aneurysma te vermijden.

VOORDEEL VAN DE NIEUWE TECHNIEKEN

De implementatie van nieuwe technieken die vermijden dat de arteria iliaca interna moet worden opgegeven, zijn een belangrijke vooruitgang.

Zodoende werd eind 2017 de eerste iliac branched device (IBD) geplaatst op campus Sint-Jan. Deze laat toe de arteria iliaca interna te behouden, ingeval het aneurysma

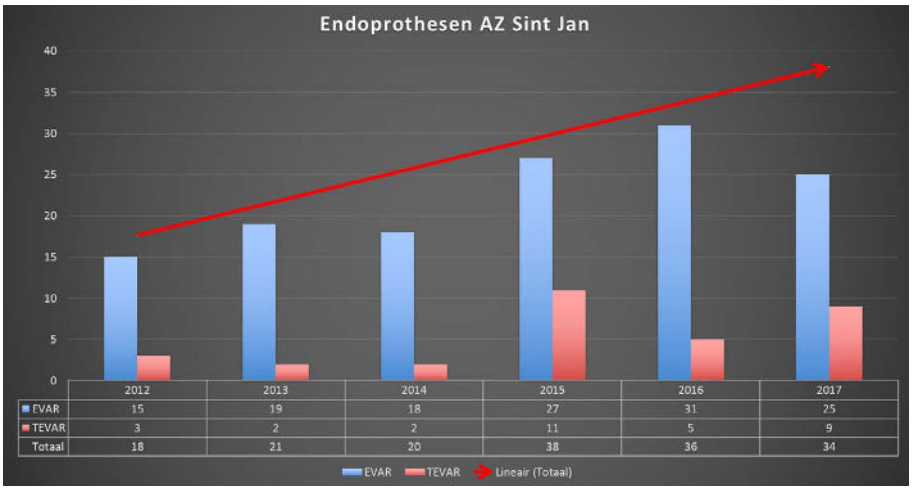

Evolutie van het aantal uitgevoerde procedures in campus Sint-Jan van 2012 tot heden

Dr. Jan De Letter voerde in 1994 het eerste endovasculair aneurysmatisch herstel uit met een commercieel beschikbare endoprothese. Hiertoe had hij zich bekwaamd in het Antonius ziekenhuis in Nieuwegein, Nederland.

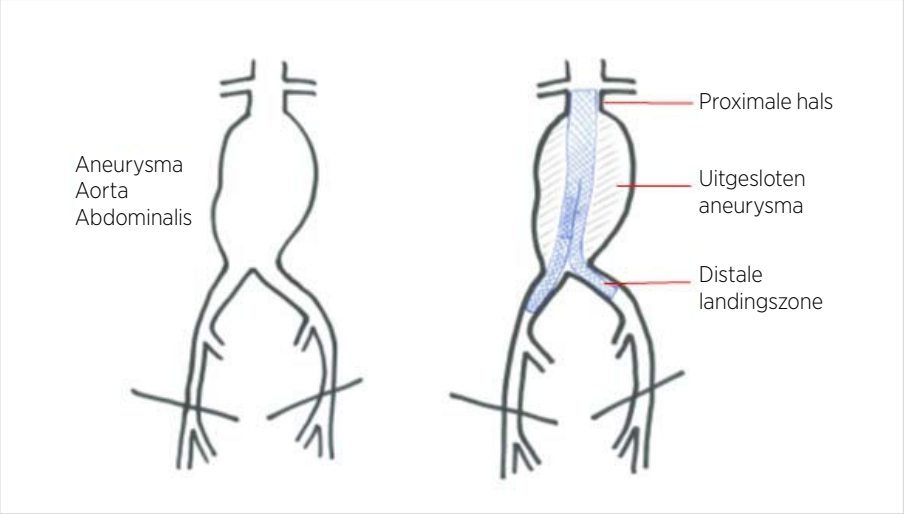

De uitsluiting van een aneurysma vergt een correcte aansluiting van de endoprothese

reikt tot aan de iliacale bifurcatie. Ondertussen zijn vier patiënten succesvol met een IBD behandeld.

Voor de patiënten bij wie de aortabifurcatie te smal is om twee iliacale endoprothesepootjes te laten passeren, is er een gebifurqueerde prothese die de vaatchirurg op deze smalle bifurcatie kan plaatsen. Dit type prothese heeft als bijkomend voordeel dat het ook bij een nauwere iliacale toegangsweg (vanaf 6 mm diameter) mogelijk is om ze te plaatsen.

Al meer dan tien patiënten die voorheen niet in aanmerking gekomen waren voor een endovasculair herstel, zijn met deze prothese succesvol behandeld op campus Sint-Jan.

TEVAR EN FEVAR

Naast de ontwikkeling van abdominale endoprothesen is er ook een hele ontwikkeling van de endoprothese op thoracaal vlak, de zogenaamde TEVAR. Deze past technieken als debranching en vertakte endoprothesen toe om de indicaties steeds verder uit te breiden. Deze technieken beginnen zelfs een plaats te krijgen bij patiënten met een type B-dissectie. Tot voor kort bleef de behandeling van zo'n situatie zo conservatief mogelijk. In uiterste nood kon de arts enkel de toevlucht zoeken in uitgebreide klassieke aortachirurgie.

Voor wat betreft de patiënten met een korte infrarenale hals, juxta- en suprarenale abdominale aneurysmata, zijn er op maat gemaakte gefenestreerde en vertakte endoprothesen, de zogenaamde FEVAR. Eind 2016 erkende het RIZIV campus Sint-Jan voor de plaatsing van gefenestreerde endoprothesen. Binnenkort volgt berichtgeving over de allereerste procedures die er zijn uitgevoerd.

MAKING THE MOST OUT OF WHAT WE HAVE – EN DAT IS VEEL!

Uiteraard neemt de plaatsing van dergelijke endoprothesen toe in technische complexiteit. Vandaar dat high-end beeldvorming essentieel is. Het AZ Sint-Jan Brugge-Oostende AV investeerde dan ook in een zogenaamde hybride zaal, die de veiligheid en steriliteit van een operatiezaal combineert met de geavanceerde beeldvorming van vandaag. Het high-end-aspect situeert zich naast de hoge resolutie ook in 3D-reconstructies en de projectie hiervan in het operatieveld.

Peroperatief beeld van de plaatsing van een iliac branched device

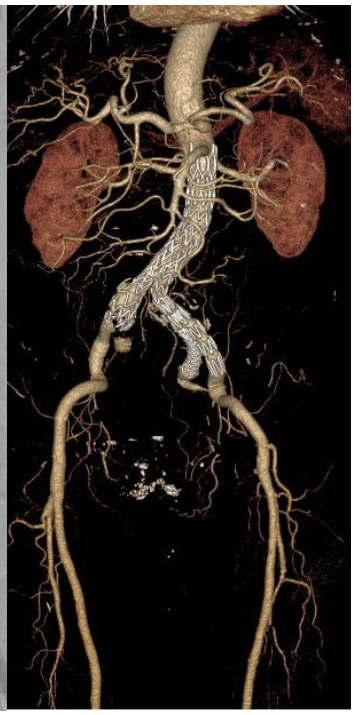

CT-scan postoperatief toont een mooie positionering van de abdominale endoprothese met iliac branch.

Een 58-jarige patiënt presenteerde zich met een acute type B-dissectie met progressieve vernauwing van het echte lumen en uitval van de rechter nier. Na plaatsing van een dissectiestent en stenting van de rechter arteria renalis is een mooie remodelling van de aorta te zien, met postoperatief bovendien een volledige recuperatie van de nierfunctie.

ERVARING, INNOVATIEF DENKEN EN TEAMWORK

Behoudens optimale faciliteiten, vergen dergelijke complexe endovasculaire procedures ook een goede voorbereiding en uitvoering, waarbij teamwork centraal staat. Dr. Jan De Letter en dr. Eva-Line Decoster staan ervoor om dergelijke complexe procedures als team te benaderen, zowel binnen de afdeling vaatheelkunde als in overleg met andere betrokken disciplines, in de eerste plaats de dienst Hartheelkunde.

Reeds in 2010 is het Aorta Centrum Brugge (ACB) opgericht, een samenwerking tussen de afdeling Vaatheelkunde en de dienst Hartheelkunde betreffende de aortapathologie. Toen er enkel sprake was van klassieke aortachirurgie was er een gemakkelijke verdeling van de pathologie tussen de beide diensten. Ondertussen is er, vooral door de komst van endovasculaire behandelingen, meer overlap van de behandelingsgebieden. Goede samenwerking is bijgevolg noodzakelijk om de best mogelijke therapie aan te bieden aan de patiënt. Een volgend artikel zal de de werking van het Aorta Centrum Brugge uit de doeken doen. Uiteraard blijft daarin een belangrijke plaats voor de klassieke aortachirurgie, gezien vooral de complexere casussen nog een klassieke benadering vragen.

KWALITATIEF EN VOORUITSTREVEND

De vaatchirurgen zijn dan ook van mening dat het de combinatie is van ervaring en innovatief denken enerzijds en teamwork anderzijds die ervoor zorgt dat de afdeling Vaatheelkunde kwalitatieve en vooruitstrevende zorg kan bieden, nu en in de toekomst.

REFERENTIE

1. Transfemoral Intraluminal Graft Implantation for Abdominal Aortic Aneurysms Parodi et al. Annals of Vascular Surgery. Vol 5; Issue 6; Nov 1991; 491-499
2. Endovascular Repair of Abdominal Aortic Aneurysm Paravastu et al. Cochrane Database Syst Rev. 2014 Jan 23;(1):CD004178
3. Systematic Review and Meta-analysis of the Effect of Internal Iliac Artery Exclusion for Patients Undergoing EVAR Bosanquet et al. European Journal of Vascular and Endovascular Surgery. 2017 Apr;53(4):534-548.

AUTEUR

dr. Jan De Letter
dienst Algemene, kinder- en vaatheelkunde campus Sint-Jan

AUTEUR

dr. Eva-Line Decoster
dienst Algemene, kinder- en vaatheelkunde campus Sint-Jan

Meer info beschikbaar in de azlink-app

Evolutie in **cataractheelkunde**

dr. Stefaan Reynders // *dienst Oogziekten, campus Henri Serruys*

Cataract is een van de meest voorkomende visuele problemen in de wereld. Meestal onder invloed van de leeftijd, maar soms ook door medicatie, trauma of ziektes zoals diabetes wordt de natuurlijke lens troebel. Dankzij moderne technologieën en inzichten zijn veiligheid en comfort van een cataractingreep de laatste jaren sterk toegenomen, zowel voor de chirurg als voor de patiënt.

HISTORISCHE KADERING

Door vertroebeling van de natuurlijke lens ziet de cataractpatiënt minder, heeft deze last van tegenlicht of ondervindt een wisselende visus met myopisatie. Reeds lang probeert de mensheid hier een oplossing voor te vinden. Opgravingen brachten al bij de Egyptenaren instrumenten aan het licht om cataractlenzen te verwijderen of naar het vitreum te luxeren. Ook de 'handoplegging' van de blinde door Jezus van Nazareth is hier waarschijnlijk een voorbeeld van. Veel meer dan het vrijmaken van de visuele as was dit echter niet en de patiënten werden geconfronteerd met heel wat complicaties. Uveïtis, secondair glaucoom, vitreale bloedingen en netvliesloslatingen waren meer de regel dan de uitzondering. Er bestaat een mooie beschrijving van Johann Sebastian Bach die, nadat hij in 1750 een lensluxatie onderging door de rondtrekkende chirurg John Tailor, helemaal blind werd en uiteindelijk vier maanden na de ingreep stierf.

Van lensluxatie tot phaco-emulsificatie

Lensluxatie bleef de standaardbehandeling tot dr. Jacques Daviel, een arts uit Marseille, in de achttiende eeuw de eerste echte cataractextractie uitvoerde. In de negentiende en twintigste eeuw verfijnde de techniek verder dankzij nieuwe inzichten inzake asepsis, het gebruik van cocaïne als lokaal anestheticum en de introductie van de operatiemicroscoop. De Londense oogarts dr. Harold Ridley

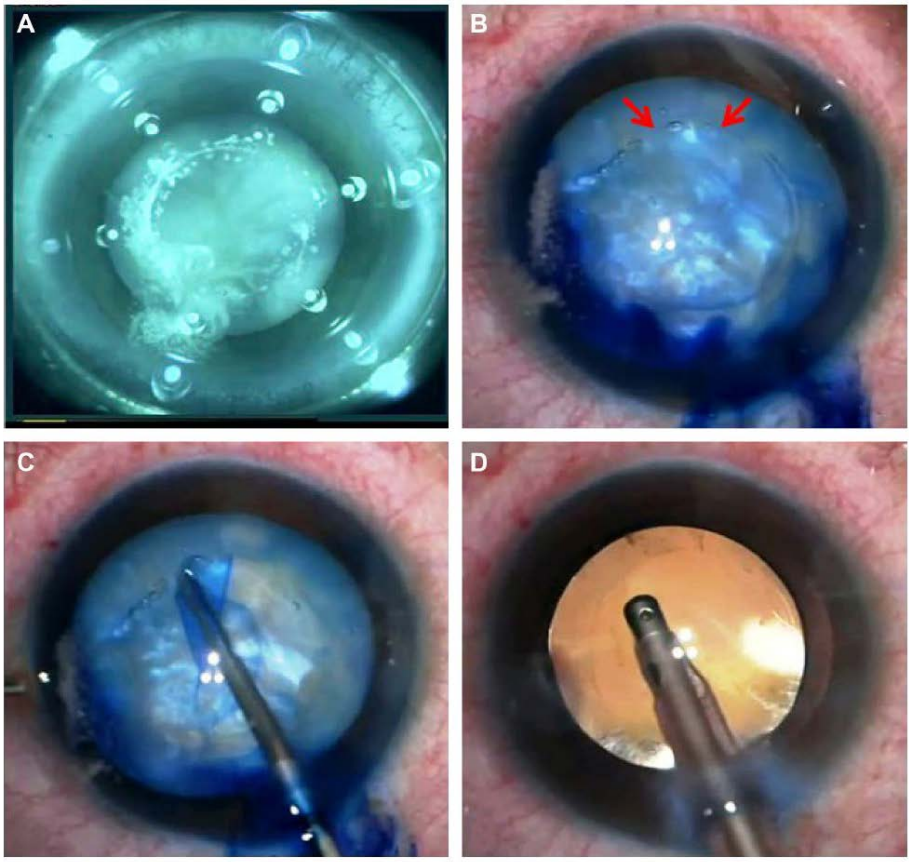

Voorbeeld van perfecte flacs rhexis met monofocale lensimplantaat. Source Ronald Yeoh

Voorbeeld van multifocale lens

plaatste in 1948 als eerste een intra-oculaire lens (IOL). Vóór het gebruik van deze lens bleef de patiënt afaak (betekent letterlijk 'zonder lens'), wat resulteerde in een hoge hypermetropie, enkel te verhelpen met zeer zware brillen of later harde contactlenzen. Pas in 1967, met de ontdekking van phaco-emulsificatie door dr. Charles Kelman, kwam de echte revolutie. Tot dan verwijderde de chirurg de vertroebelde lens in haar geheel doorheen een grote limbale incisie (> 6 mm). Deze incisie vereiste niet enkel hechting, maar zorgde vaak ook voor een uitgesproken geïnduceerd astigmatisme.

Huidige techniek

Bij phaco-emulsificatie verbrijzelt de chirurg de lens eerst met behulp van ultrasone energie, geleverd door een probe. Hiervoor is een kleine incisie voldoende (vandaag meestal tussen 2 en 3 mm). Nadien zuigt deze de gefragmenteerde lens uit het oog. Hoewel deze techniek revolutionair is en tal van voordelen biedt (minder astigmatisme, minder kans op infecties, korte operatietijd) was het wachten tot begin jaren 90 en de introductie van de plooibare IOL voordat hij definitief doorbrak. Vandaag wordt phaco-emulsificatie in België bij 99 % van de cataractingrepen toegepast. De ontelbare voordelen van deze techniek zorgen ervoor dat de operatietijd slechts 10 à 15 minuten bedraagt.

VERDERE MODERNISERING CATARACTCHIRURGIE

De laatste jaren zien we een verdere modernisering van de cataractchirurgie.

Introductie laser-assisted capsulotomie en lensfragmentatie

Om de cataractlens op een veilige manier te kunnen verwijderen, maakt de chirurg de lens anterieur open (capsulorhexis). Hiervoor gebruikt deze meestal een geplooide naald of een fijn capsulorhexispincet en maakt daarmee manueel een zo rond mogelijke opening van ongeveer 5 mm. Nadien wordt de lensnucleus door een vochtgolf gescheiden van zijn kapsel (hydrodissectie). Vervolgens breekt de chirurg de lens en zuigt ze op met een probe (phaco-fragmentatie). Het intact houden van dit kapsel is essentieel om de nieuwe kunstlens op haar fysiologische positie te kunnen plaatsen. Hoe ronder en egaler deze anterieure opening, hoe stabieler de chirurg de lens kan plaatsen, elementair bij het streven naar emmetropie.

Sinds enkele jaren kunnen deze procedures gebeuren door middel van een femtolaser (FLACS: Femtosecond Laser-Assisted Cataract Surgery). Met deze laser maakt de chirurg na aanbrengen van een interface een perfecte circulaire opening in het anterieur kapsel en verbrijzelt de lens. Nadien hoeft deze enkel nog het kapsel weg te nemen en de gefragmenteerde lens op te zuigen. Voordelen zijn de standaardisatie en de reproduceerbaarheid van de procedure. Dit vermijdt manuele fouten en imperfecties van de chirurg. Omdat verbrijzeling van de lens reeds met de laser gebeurt, vergt het ook veel minder energieverbruik om deze te verwijderen. Dat vermindert het risico op beschadiging van onder andere het corneaal endotheel (cornea-oedeem). Nadelen zijn het tijdsverlies (de manuele techniek gaat sneller) en de hoge kostprijs. De patiënt moet toch rekenen op een meerprijs van 500 tot 1000 euro per oog, niet terugbetaald door het RIZIV.

Evolutie multifocale lenzen en wegwerken van de bril

Vroeger volstond de verwijdering van de vertroebelde lens en waren de patiënten reeds tevreden met een betere visus. Niemand stelde zich vragen bij een bril nadien. Door de moderne biometrie is het nu evenwel meestal mogelijk om de restdioptrie te herleiden tot 0. Zo valt een bril voor ver te vermijden. De plaatsing van torische lenzen, om naast bijziendheid of verziendheid ook het astigmatisme te corrigeren, is meer regel dan uitzondering geworden. Wil de patiënt ook de leesbril vermijden, dan is een multifocale lens een optie. Mits een gezond oog maken deze lenzen dagelijkse activiteiten zoals het lezen van de gsm of de kaart op restaurant terug mogelijk zonder (lees)bril. Bij een realistisch verwachtingspatroon van de patiënt geeft zo'n lens vaak een fantastisch resultaat en ze wint dan ook meer en meer aan populariteit. Vaak worden deze lenzen ook geplaatst bij patiënten zonder cataract. Hier spreekt men dan van een clear lens extractie. Een nadeel bij deze IOL's - naast de meerprijs - is soms het verschijnen van halo's rondom lichten 's nachts. Een goede voorlichting en patiëntenselectie is dus cruciaal.

Win-winsituatie

Door al deze (r)evoluties wordt de cataractingreep voor de patiënt alsmaar eenvoudiger. Dankzij topische (druppel) anesthesie van het oogoppervlak is

Veiligheid en comfort van een cataractingreep zijn sterk toegenomen

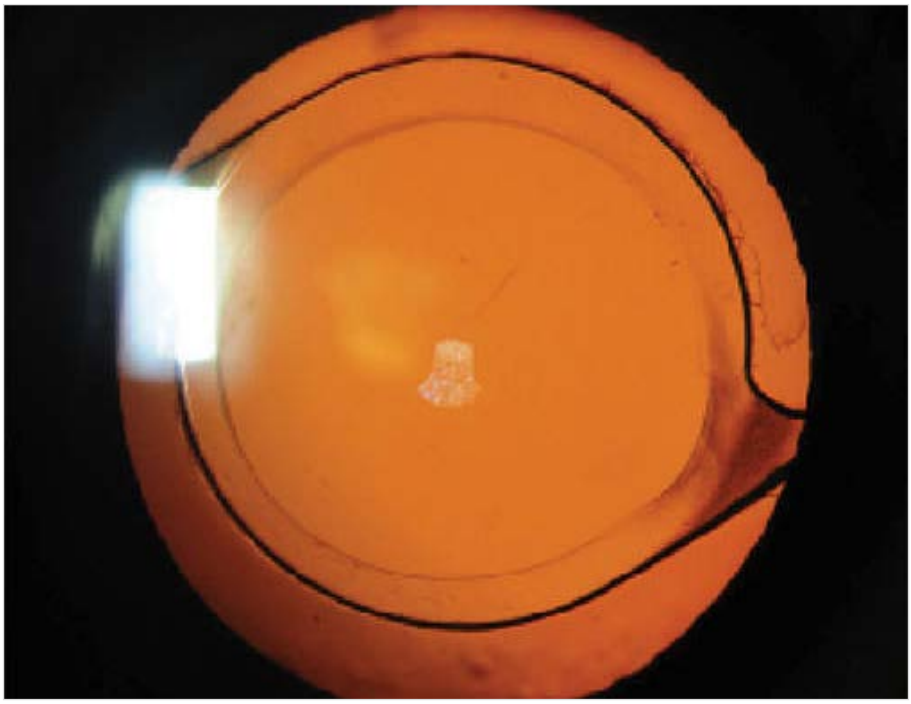

Voorbeeld van perfecte flacs rhexis met monofocale lensimplantaat. Source Ronald Yeoh MD

meestal geen anesthesist meer nodig. De patiënt kan gewoon het operatiekwartier binnenwandelen, hoeft zich niet te ontkleden en heeft geen infuus meer nodig. Medicatie (ook bloedverdunners) moeten in de regel niet gestopt worden en de patiënt moet niet nuchter zijn. Op campus Henri Serruys (en in vele andere ziekenhuizen) werd dan ook een speciaal OK ingericht voor cataractheelkunde, los van het meestal reeds overbelaste algemene operatiekwartier. De patiënt-intake gebeurt gewoon op de polikliniek. De patiënt zet zich voor en na de ingreep gewoon in de wachtzaal en kan zelfstandig het ziekenhuis verlaten. Een win-winsituatie. Sinds enkele jaren kan zelfs buiten het ziekenhuis (extramuraal) geopereerd worden, mits natuurlijk aan strenge voorwaarden voldaan wordt, opgelegd door de overheid en de beroepsorganisatie.

BESLUIT

Moderne technologieën en inzichten zorgden voor enkele revoluties in de cataractchirurgie. De veiligheid en het comfort van de ingreep zijn sterk toegenomen voor zowel arts als patiënt. Biometrie, laser- en lenstechnologie zijn zodanig geëvolueerd dat 'bril-onafhankelijkheid' na cataractchirurgie voor de meeste patiënten – met verder gezonde ogen – een realistische verwachting mag zijn.

Meer info beschikbaar in de azlink-app

App Store | Google play

AUTEUR

dr. Stefaan Reynders
dienst Oogziekten
campus Henri Serruys

MEDICAL **MYSTERY**
Oplossing

Zesjarige eet niets anders dan papier, wat is er aan de hand?

Het besluit valt dat dit het beeld is van 'pica'. Pica is de zucht naar het eten van niet-eetbare dingen. In dit geval gaat het meer specifiek om xylofagie, het eten van papier, wat leidt tot failure to thrive bij een meisje van zes jaar met blanco voorgeschiedenis en zonder duidelijke psychische problemen

Een bloedafname vormt de eerste diagnostische stap. Indien negatief, is een NMR van de hersenen en een consult kinderpsychiatrie voorzien. De bloedafname toont een forse anemie van Hb 7,1 g/dL met uitgesproken ferriprivie. Uitgesproken ijzergebrek kan pica uitlokken. Dat kan dus het klinische beeld verklaren, maar waarom heeft dit meisje zo een opvallende ferriprivie, die vermoedelijk al aanwezig was voordat ze normale voeding ging vermijden? Resultaten van eerdere bloedafnames als jong kind waren normaal. De behandelende arts start ijzertoediening peroraal op, maar gezien dit braken teweegbrengt, wordt overgeschakeld op intraveneuze toediening.

De aanvullende bloedafname toont een positieve screening voor coeliakie, met sterk afwijkende waarden: het anti-tissuetransglutaminase IgA-gehalte is onmeetbaar hoog (>128 U/ml). Een gastroscopie bevestigt de diagnose van coeliakie, met op biopsie een beeld van chronische duodenitis met ernstige villusatrofie, passend bij coeliakie, Marsh-klasse 3C.

De diagnose is in enkele weken rond, met minimale investigaties: coeliakie met secundair ferriprivie, waaruit zowel anemie als xylofagie volgt. Er wordt gestart met een strikt glutenvrij dieet.

Een maand na de start van het dieet komt het meisje terug op de raadpleging. Zij eet nauwelijks nog papier, ze is mooi bijgekomen en is tot een opvallend vrolijke en actieve meid uitgegroeid. Ook op school is iedereen in de wolken over de opvallende evolutie. Zij krijgt ijzer peroraal en verdraagt dit nu wel. Haar gewicht staat nu terug op 17,9 kg. In tegenstelling tot de meeste coeliakiepatiënten heeft dit meisje wel een goede immuniteit voor het hepatitis B-virus na vaccinatie. Echter, de anti-tissuetransglutaminase IgA-waarde is op de controleraadpleging opnieuw onmeetbaar hoog (>128 U/ml), het hemoglobine stijgt zeer langzaam en de ijzervoorraad blijft voorlopig nog zeer laag. Aan de hand van deze waarden is het niet mogelijk om na te gaan of het dieet goed opgevolgd wordt.

Absolute waarden zijn nodig om een daling van de IgA-waarde te kunnen aantonen, maar indien het serum verdund wordt, is de absolute concentratie niet meer betrouwbaar. Deze bepaling kan wel een idee geven van een eventuele daling in de tijd, op voorwaarde dat sera van verschillende tijdstippen tegelijkertijd getest worden in verdunde omstandigheden. Na verdunning van beide beschikbare stalen is een daling van 1.405 U/ml naar 654 U/ml te zien, wat een zeer betekenisvolle daling is. Dat geeft absolute zekerheid dat het dieet correct wordt gevolgd, de darm gaandeweg zal herstellen en secundair het ijzertekort en de anemie ook langzaam zullen opgelost geraken.

Coeliakie, ook wel glutengevoelige enteropathie of glutenintolerantie genoemd, is een complexe aandoening te wijten aan een permanent onvermogen gluten uit de voeding te verdragen. Gluten beschadigt het dunnedarmslijmvlies, zodat er een afvlakking ontstaat van de dunne darm. Het klassieke beeld van deficiënties, diarree, constipatie, groeiachterstand en vermoeidheid is iedereen wel gekend. Het blijft evenwel belangrijk om laagdrempelig te screenen bij vage medische klachten, gezien coeliakie zich zeer subtiel kan uiten. De behandeling van coeliakie omvat een zeer strikt glutenvrij dieet, levenslang.

MEER INFORMATIE:

dr. Tania Claeys
dienst Kindergeneeskunde
campus Sint-Jan en Henri Serruys

NIEUWE ARTSEN

dr. Linde De Keyzer

Kinderarts

dienst Kinderziekten, campus Sint-Jan & campus Henri Serruys

050 45 27 40
059 55 51 55
pediatrie@azsintjan.be
E2@azsintjan.be

Dr. Linde De Keyzer studeerde geneeskunde aan de UGent waar ze ook verder specialiseerde tot pediater. Tijdens deze specialisatie was ze zes maanden actief als assistent op de dienst Kinderziekten van campus Henri Serruys. Daar maakte ze kennis met de werking van het ziekenhuis en de gespecialiseerde groep pediaters. Vervolgens deed ze gedurende drie jaar een fellowship in het Children's Medical Center Dallas, het academisch kinderziekenhuis van de University of Texas Southwestern Medical School in Dallas, Texas. Wereldwijd behoort dit tot de top 10 ziekenhuizen voor kinderpneumologie. Hier specialiseerde ze intensief in de behandeling van kinderlongziekten. Vervolgens keerde dr. De Keyzer terug naar haar West-Vlaamse roots. Naast algemene kindergeneeskunde ligt haar focus uiteraard op de kinderlongziekten. Ze houdt zowel op campus Sint-Jan als op campus Henri Serruys consultatie.

dr. Leigh Spielberg

Oogarts, vitreoretinaal chirurg

dienst Oogziekten, campus Sint-Jan

050 45 23 40
oogziekten@azsintjan.be

Dr. Leigh Spielberg is opgegroeid in de Verenigde Staten, op Long Island, New York. Na de middelbare school behaalde hij in 2001 zijn diploma geschiedenis aan Yale University in New Haven, Connecticut. Hij verhuisde vervolgens naar België om er geneeskunde te studeren aan de Vrije Universiteit Brussel en de KU Leuven. Gedurende twee jaar verrichtte dr. Spielberg onderzoek. Eerst zocht hij aan de KU Leuven naar nieuwe netvliesbehandelingen, vervolgens keerde hij even terug naar zijn roots om zich in de New York Eye & Ear Infirmary over netvliesbeeldvorming te buigen. Zijn daaropvolgende specialisatie tot oogarts volgde hij in het Oogziekenhuis Rotterdam, waar hij ook een fellowship deed in de vitreoretinale chirurgie. Na zijn fellowship was hij drie jaar voltijds staflid in het UZ Gent, waar hij op heden nog actief is als consulent. Sinds 1 januari 2019 versterkt dr. Spielberg de dienst Oogziekten op campus Sint-Jan. Binnen de oogheelkunde specialiseerde hij zich in de behandeling van netvliesloslatingen, maculaire afwijkingen, glasvochtbloedingen, trauma en complicaties na cataractchirurgie.

dr. Barbara Veys

Mond-, kaak- en aangezichtchirurg

dienst Mond-, kaak- en aangezichtchirurgie, campus Sint-Jan

050 45 22 60
maxfac@azsintjan.be

Dr. Barbara Veys vatte haar studies geneeskunde aan in Kortrijk op Campus Kulak Kortrijk van de KU Leuven en vervolledigde die studies in Leuven. Ze behaalde er haar diploma als arts in 2010 en als algemeen tandarts in 2013. Tijdens haar opleiding werkte ze in het UZ Leuven en daarna op campus Sint-Jan van het AZ Sint-Jan Brugge-Oostende AV. In 2015 verkreeg ze de erkenning Stomatologie en in 2017 de bijzondere beroepstitel geneesheer-specialist in de Mond-, kaak- en aangezichtchirurgie. Na haar opleiding volgde ze in het Verenigd Koninkrijk, een bijkomende opleiding in de traumatologie en de chirurgische behandeling van huidtumoren in het gelaat in het Northwick Park Hospital in Londen, gevolgd door een fellowship in de kaakgewrichtchirurgie en -artroscopie in Nottingham, bij prof. dr. Andrew Sidebottom. Sinds 1 januari 2019 versterkt dr. Veys de dienst Mond-, kaak- en aangezichtchirurgie op campus Sint-Jan. Ze zal zich er naast de dento-alveolaire chirurgie, orthognatische chirurgie en implantologie, met bijhorende preprothetische reconstructies, voornamelijk toeleggen op de kaakgewrichtspathologie.

EDUCATIEF PROGRAMMA

MRT 12

AZ COLLOQUIA - Symposium – Hoofdpijn en aangezichtspijn bij volwassenen
Dinsdag 12 maart – 20.30 uur - Auditorium campus Sint-Jan, Ruddershove 10, 8000 Brugge

Programma, inschrijving & meer informatie: www.azlink.be

MRT 14

Stafvergadering Interne Geneeskunde – Werk & ziekte (ethiek en economie)
Donderdag 14 maart – 19.00 uur – Auditorium campus Henri Serruys, Kaïrostraat 84, 8400 Oostende

Programma, inschrijving & meer informatie: www.azlink.be

APR 02

AZ COLLOQUIA - Symposium – Het Slaapcentrum: een multidisciplinaire aanpak voor alle slaapstoornissen
Dinsdag 2 april 2019 – 20.30 uur - Auditorium campus Sint-Jan, Ruddershove 10, 8000 Brugge

Programma, inschrijving & meer informatie: www.azlink.be

APR 04

Symposium Algemene Heelkunde
Donderdag 4 april 2019 – 09.00 uur – Valkaart, Albrecht Rodenbachstraat 42, 8020 Oostkamp

Programma, inschrijving & meer informatie: www.azlink.be

APR 04

Stafvergadering Interne Geneeskunde – Beeldvorming voor internisten
Donderdag 4 april – 19.00 uur – Auditorium campus Henri Serruys, Kaïrostraat 84, 8400 Oostende

Programma, inschrijving & meer informatie: www.azlink.be

APR 25

Symposium – Opening nieuwe neuromotorische revalidatie eenheid
Donderdag 25 april – 18.30 uur – Auditorium campus Sint-Jan, Ruddershove 10, 8000 Brugge

Programma, inschrijving & meer informatie: www.azlink.be

MEI 09

Stafvergadering Interne Geneeskunde – Nycturie: meer dan een symptoom?
Donderdag 9 mei – 19.00 uur – Auditorium campus Henri Serruys, Kaïrostraat 84, 8400 Oostende

Programma, inschrijving & meer informatie: www.azlink.be

MEI 16

AZ COLLOQUIA - Symposium – Pediatrische avond i.s.m. HABO
Donderdag 16 mei 2019 – 20.30 uur - Auditorium campus Sint-Jan, Ruddershove 10, 8000 Brugge

Programma, inschrijving & meer informatie: www.azlink.be

JUN 04

Navormingsavond KGVO– Cardiale revalidatie
Donderdag 4 juni – 20.00 uur – Auditorium campus Henri Serruys, Kaïrostraat 84, 8400 Oostende

Programma, inschrijving & meer informatie: www.azlink.be

Volgt u ons al op **LinkedIn?**

azlink
www.azlink.be

az sint-jan
brugge - oostende av