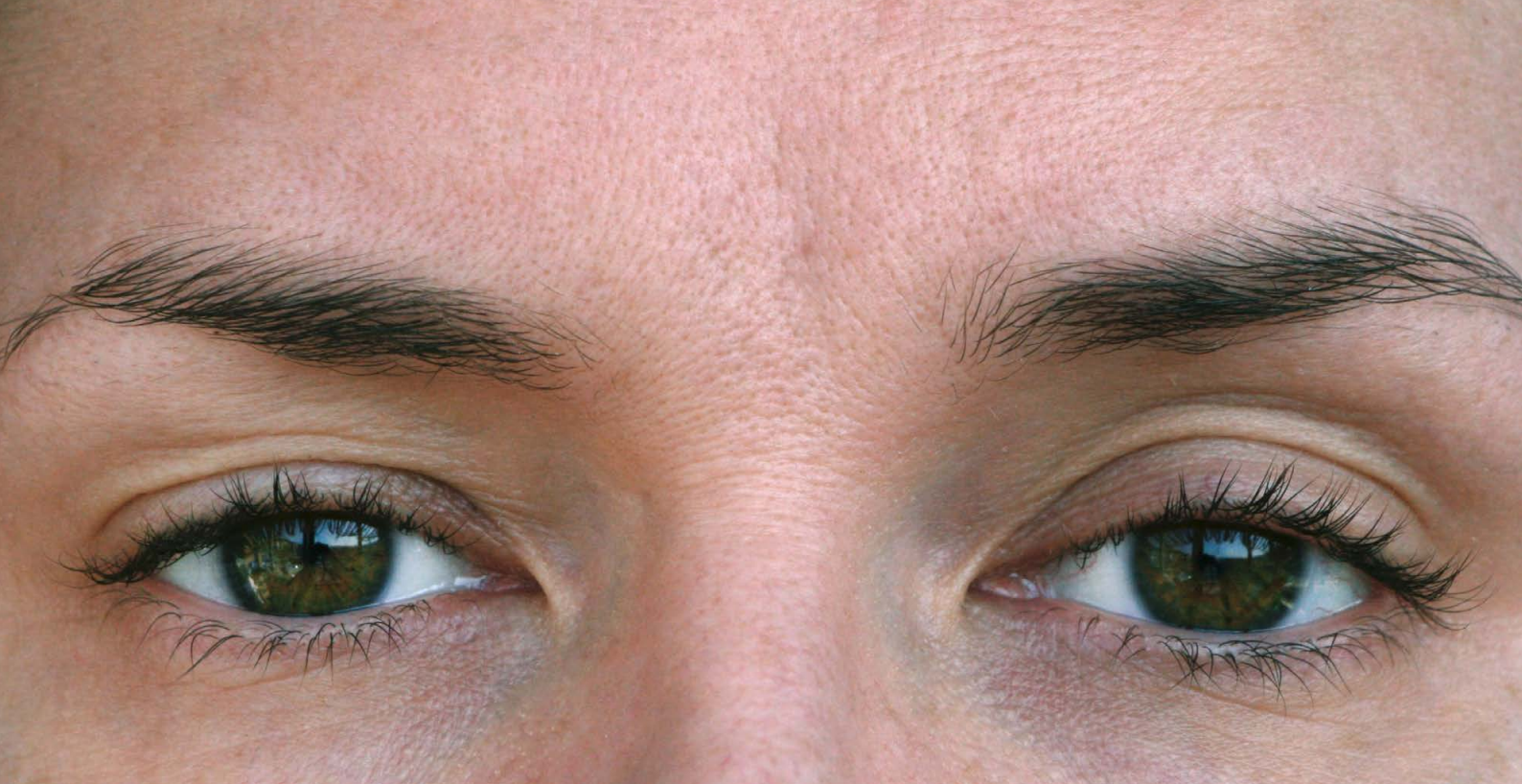



Ooglidchirurgie, van pure esthetiek tot zuivere noodzaak

dr. Stefaan Reynders // dienst Oogziekten, campus Henri Serruys

Ooglidchirurgie valt onder te verdelen in ingrepen van esthetische aard enerzijds en van functionele aard anderzijds. Esthetische ooglidchirurgie, zoals bovenste ooglidcorrecties, gebeurt meestal op vraag van de patiënt, en louter op subjectieve basis. Aan de andere kant van het spectrum bevindt zich de functionele ooglidchirurgie, waaronder het herstel van ectropia en resectie van ooglidtumoren.

ESTHETISCHE BLEFAROPLASTIE

Zowel correctie van de bovenste als van de onderste oogleden is mogelijk. In sommige gevallen kan dat zelfs in één tijd. Meestal is er geen terugbetaling voorzien, tenzij de patiënt goedkeuring krijgt van zijn mutualiteit. Hiervoor dient de arts een gemotiveerd dossier met onder meer foto's en gezichtsveldonderzoek, voor te

leggen aan de controle-arts van de patiënt. Enkel op basis van die objectieve gegevens kan deze - mogelijk slechts partiële - goedkeuring geven. Subjectieve last, zoals een drukkend gevoel ter hoogte van de ogen, speelt niet mee in deze beslissing.

Bovenste oogleden

Bij de bovenste oogleden houdt een esthetische ingreep voornamelijk de verwijdering in van de overtollige huidplooi. De oorzaak van dit huidteveel ligt doorgaans bij het natuurlijke verouderingsproces. De huidvezels die aan elasticiteit verliezen, in combinatie met de zwaartekracht en verdunning van de epidermis, maken de huid losser. Veelal treedt simultaan een verslapping van de subcutane bindweefsels op, waardoor het achterliggende vetweefsel begint uit te puilen. Hoewel dermatochalasis zelden

voorkomt bij jonge mensen, hebben sommigen toch een genetische aanleg of een secundair probleem, zoals de ziekte van Graves.

De ingreep zelf beperkt zich meestal tot verwijdering van een kleine strip van huid en spier. Om een afgelijnder ooglid te bekomen of zichtbare uitpuiling van het onderliggende vetweefsel te corrigeren, wordt soms ook het pre-aponeurotisch vet weggenomen of gecauteriseerd. De chirurg bepaalt individueel per patiënt hoeveel huid, spier en vet verwijderd dient te worden. Dit is niet onbelangrijk, want bij een overcorrectie kan de patiënt de ogen niet meer afdoende sluiten, met pijnlijke droge ogen tot gevolg. Een correctieve ingreep is dan absoluut noodzakelijk om schade aan het hoornvlies en de visus te vermijden.

◀ *Ooglidchirurgie valt onder te verdelen in ingrepen van esthetische aard enerzijds en van functionele aard anderzijds.*

De incisie sluit zoveel mogelijk aan bij de natuurlijke structuren van het oog. De chirurg streeft ernaar het litteken in de ooglidplooi te verbergen, zodat het onzichtbaar is als de ogen geopend zijn. Als er zich ook aan de zijkant van het oog dermatochalasis bevindt, en vooral als de wenkbrauw ook doorzakt, zal het litteken mogelijk toch iets buiten de plooi vallen. De wenkbrauw verhogen kan een alternatief zijn. Hiervoor zijn twee opties: huid wegnemen boven de wenkbrauw, wat wel terug een zichtbaar litteken kan opleveren, of de wenkbrauw liften via een getunnelde insnede ter hoogte van de hoofdhaarlijn. Pas na enkele maanden is een beoordeling van het definitieve resultaat mogelijk. Blijkt er dan nog sprake van overtollige huid, dan is een revisie-ingreep via dezelfde incisie mogelijk.

Onderste oogleden

Esthetische chirurgie van de onderste oogleden is in de regel gericht op het wegnemen van wallen, doorgaans vetuitstulpingen. In de meeste gevallen ontstaan ze door ouderdomsgerelateerde dermatochalasis en vetweefselverzakking, maar niet altijd. Sommige patiënten hebben een uitzonderlijk zwak septum orbitale dat het al op jonge leeftijd kan begeven, met wallen tot gevolg. Ze vertonen aanvankelijk meestal enkel prolaberend vet, zonder huidteveel, maar dit fijne orbitale vet reageert gevoelig op schommelingen in het vochtgehalte van het organisme. Zwelling en ontzwellen volgen elkaar soms in snel tempo op, met op termijn huiduitzetting tot gevolg. Een minderheid van de patiënten vertoont enkel dermatochalasis, zonder aanwezigheid van prolaberend vet. De chirurg verwijdert dan enkel huid.

Afhankelijk van wat er verwijderd moet worden, zijn twee technieken mogelijk:

- Transconjunctivale techniek

De incisie gebeurt aan de binnenzijde van het ooglid, doorheen de conjunctiva en vervolgens het septum om daaronder het vet bloot te leggen. Dit is de aangewezen techniek om enkel vet weg te nemen. Er blijft geen zichtbaar litteken na en omdat de orbicularisspier onberoerd gelaten wordt, blijft de

functie van het onderooglid ook op langere termijn gevrijwaard.

- Transcutane techniek

Deze techniek geniet de voorkeur als ook verwijdering van overtollige huid nodig is. De incisie komt net onder de wimpers, in lijn met het ooglid. Via deze weg maakt de chirurg de huid en de huidspierlap los van het septum orbitale. Indien nodig opent deze vervolgens het septum orbitale om prolaberend vet te verwijderen. Daarna wordt de vereiste hoeveelheid huid weggenomen om dan het onderooglid en de wang aan de zijkant aan te spannen met diepere hechtingen. De huid wordt naar de buitenste ooghoek toe strakgetrokken en daar gehecht. Soms wordt de ooghoek zelf opgetrokken. Ook deze techniek raakt niet aan de kringspier. De ingreep laat een weinig opvallend litteken na dat niet alleen de vorm van het oog volgt, maar eveneens gecamoufleerd wordt door de onderwimpers.

Dermatochalasis geeft een oude, vermoeide blik. Blefaroplastie trekt de oogleden strakker met de bedoeling een frissere, 'jonge' blik te bekomen.

FUNCTIONELE OOGLIDCHIRURGIE

Omdat functionele ooglidchirurgie uitgevoerd wordt om medische redenen, zoals belemmering van het gezichtsvermogen, oogirritaties, overbelasting van spieren of tumorvorming, is hiervoor vaak wel gedeeltelijke of gehele terugbetaling voorzien. Ook hier is soms goedkeuring van de mutualiteit nodig op basis van onder meer preoperatieve foto's.

Esthetische ooglidchirurgie gebeurt louter op subjectieve basis

Ptoxis

Bij een ptoxis is meestal een verslapping te zien van de musculus levator palpebrae door uitrafeling van de levator-aponeurose of van de spier zelf. Hierdoor komt het ooglid zelf te laag te staan en bedekt het mogelijk zelfs de pupil, met verminderde visus tot gevolg. De natuurlijke oogplooi komt hoger te liggen en verdwijnt mogelijk helemaal.

Meestal ligt veroudering aan de basis van een ptoxis, maar klinische evaluatie is steeds nodig om andere oorzaken uit te sluiten, zoals:

- Spierparese of -paralyse

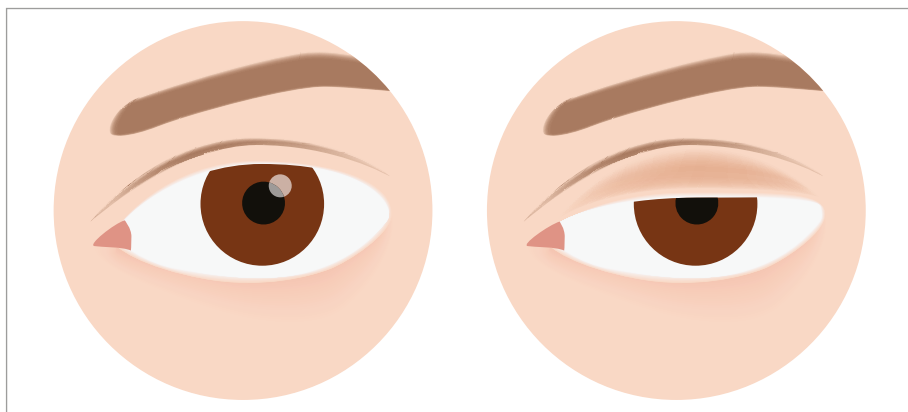
In dit geval wordt eerst een neurologisch onderzoek aangevraagd om spierziekte uit te sluiten.

- Het syndroom van Horner

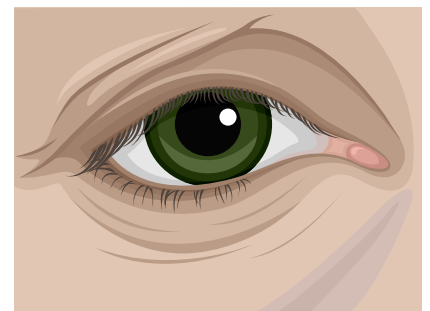
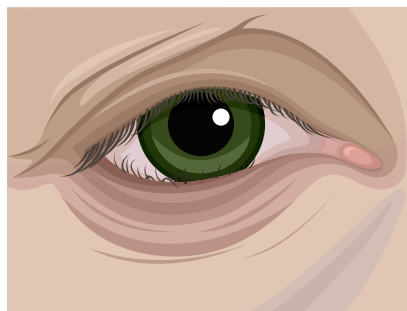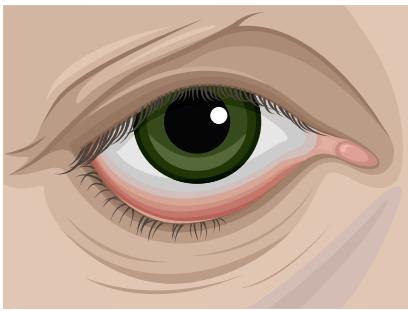
Aantasting van de zenuwbaan veroorzaakt in dit geval de ptoxis. Miosis is dan een bijkomend symptoom. Neurologisch onderzoek is aangewezen om de locatie van de schade te bepalen.

- Harde contactlenzen

Langdurig harde contactlenzen dragen is ook een mogelijke oorzaak. Over de achterliggende reden bestaat geen zekerheid: mogelijk is de dagelijkse



▲ *Bij een ptoxis komt het ooglid zelf te laag te staan door verslapping van de musculus levator palpebrae door uitrafeling van de levator-aponeurose of van de spier zelf. Het bedekt mogelijk zelfs de pupil, met verminderde visus tot gevolg.*



▲ *Ectropion is een veelvoorkomende afwijking aan het onderste ooglid: een te lang of elastisch ooglid dat naar buiten plooit. Vervelender nog is het entropion, waardoor het ooglid naar binnen draait. In beide gevallen streeft de chirurg tijdens de correctie-ingrepen een lichte overcorrectie na, omdat het ooglid nadien opnieuw wat laxer wordt.*

manipulatie om de lenzen aan te brengen en uit te nemen op termijn te belastend voor het ooglid, maar er is ook de hypothese dat harde contactlenzen dragen chronische irritatie kan veroorzaken met ptosis tot gevolg.

Ptosis verhelpen gebeurt meestal aan de hand van een levator reïnsertie. Via een kleine opening in het bovenooglid kort de chirurg de spier in om ze vervolgens op de juiste plaats terug vast te hechten aan de levator-aponeurose. De ingreep wordt preferentieel onder lokale verdoving uitgevoerd omdat de patiënt af en toe de ogen moet kunnen openen om de nieuwe hoogte van het ooglid te verifiëren. In geval van dermatochalasis voert de chirurg gelijktijdig een blefaroplastie uit.

Ectropion

Dit is een veelvoorkomende afwijking aan het onderste ooglid: het ooglid dat horizontaal te lang of te elastisch is of wordt, en naar buiten plooit. De conjunctiva palpebralis die normaal gezien aan de binnenkant van het oog zit, komt dan bloot te liggen. Vaak geeft dit aanleiding tot irritaties, roodheid of tranende ogen. Naargelang de oorzaak zijn er verschillende vormen:

- **Involutioneel:** horizontale weefsellaxiteit door veroudering.
- **Cicatricieel:** littekens door trauma, infecties en/of dermatologische pathologieën.
- **Paralytisch:** uitval van de nervus facialis.
- **Mechanisch:** een gezwel of letsel dat op het ooglid drukt of eraan trekt.

In geval van laxiteit bestaat de behandeling uit het opnieuw aanspannen van het onderste ooglid. Lateraal van de oogleden maakt de chirurg een insnede

van ongeveer 1 tot 3 cm en plaatst een corrigerende hechting in de diepte. Omdat het ooglid nadien opnieuw wat laxer wordt, streeft deze tijdens de ingreep een lichte overcorrectie na.

Entropion

Vervelender nog is het entropion, waardoor het ooglid naar binnen draait. De wimpers wrijven bijgevolg over de cornea en dat leidt tot pijn, verlittekening en visusvermindering. De patiënt ondervindt dan ook sterke hinder. Hiervan zijn er eveneens verschillende vormen:

- Involutioneel: horizontale en verticale weefsellaxiteit door veroudering, in combinatie met een enophthalmus.
- Cicatricieel: verlittekening aan de binnenzijde van het ooglid na ziekte of chemische verbranding.
- Spastisch: de patiënt heeft aanleg voor entropion en knijpt, bijvoorbeeld door irritatie of een tic nerveux, de oogleden te veel samen.

Bij laxiteit biedt een laterale fixatie van het ooglid uitkomst. Via een incisie net onder de wimpers zoekt de chirurg de spier op en hecht deze terug op de normale positie. Overcorrectie is opnieuw de norm. Bij een spastisch entropion is eerst behandeling van de oorzaak van de spasmen nodig, eventueel met botox.

Resectie ooglidtumoren

Zowel benigne als maligne tumoren komen relatief vaak voor op of rond de oogleden. Zeker bij vermoeden van een kwaadaardige tumor gaat de behandelingsvoorkeur uit naar totale resectie. In meer dan 9 op de 10 gevallen gaat het om een basocellulair carcinoom (BCC). Omdat de tumor meestal voorkomt op aan zonlicht geëxposeerde

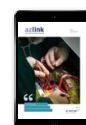huid, bevindt deze zich wat vaker op de onderste oogleden. Bij zo'n derde van de patiënten komt het BCC voor in de binnenste ooghoek. Het bevindt zich minder frequent op het bovenste ooglid en slechts in zeldzame gevallen in de buitenste ooghoek. Deze maligniteit zaait gelukkig niet uit en de tumor groeit traag. Meestal is het mogelijk om deze door middel van een pentagonale excisie esthetisch mooi weg te nemen.

AUTEUR



dr. Stefaan Reynders

*dienst Oogziekten
campus Henri Serruys*



azlink is er ook als app voor u.

