

# Evolutie in cataractheelkunde

dr. Stefaan Reynders // dienst Oogziekten, campus Henri Serruys

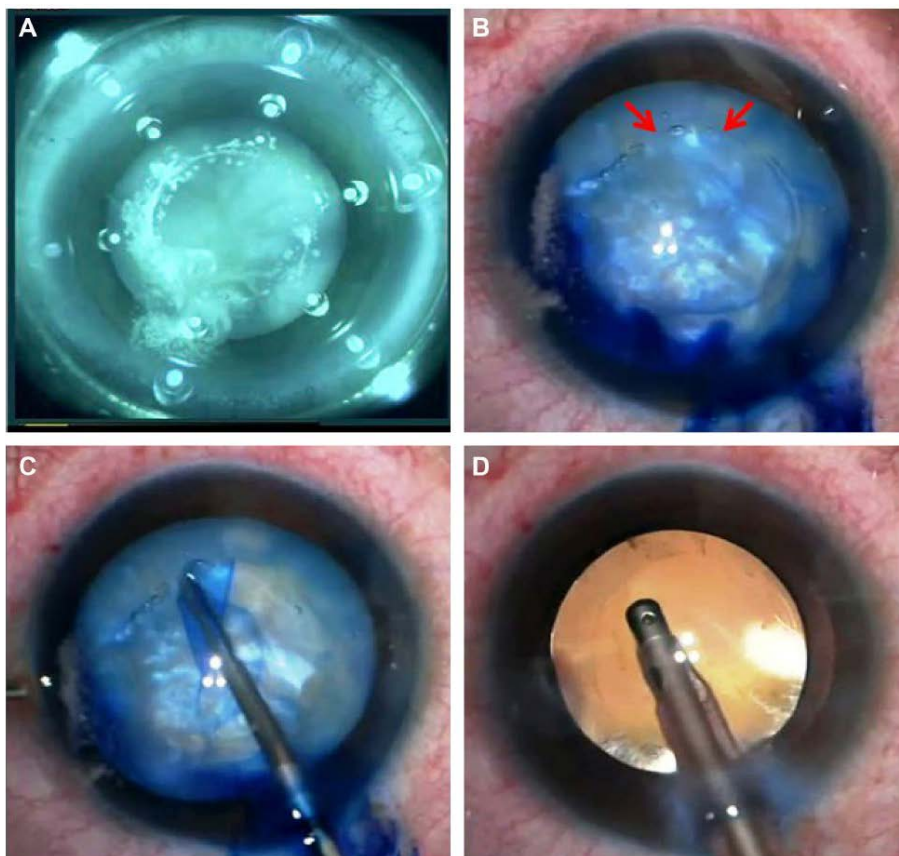
Cataract is een van de meest voorkomende visuele problemen in de wereld. Meestal onder invloed van de leeftijd, maar soms ook door medicatie, trauma of ziektes zoals diabetes wordt de natuurlijke lens troebel. Dankzij moderne technologieën en inzichten zijn veiligheid en comfort van een cataractingreep de laatste jaren sterk toegenomen, zowel voor de chirurg als voor de patiënt.

## HISTORISCHE KADERING

Door vertroebeling van de natuurlijke lens ziet de cataractpatiënt minder, heeft deze last van tegenlicht of ondervindt een wisselende visus met myopisatie. Reeds lang probeert de mensheid hier een oplossing voor te vinden. Opgravingen brachten al bij de Egyptenaren instrumenten aan het licht om cataractlenzen te verwijderen of naar het vitreum te luxeren. Ook de 'handoplegging' van de blinde door Jezus van Nazareth is hier waarschijnlijk een voorbeeld van. Veel meer dan het vrijmaken van de visuele as was dit echter niet en de patiënten werden geconfronteerd met heel wat complicaties. Uveïtis, secundair glaucoom, vitreale bloedingen en netvliesloslatingen waren meer de regel dan de uitzondering. Er bestaat een mooie beschrijving van Johann Sebastian Bach die, nadat hij in 1750 een lensluxatie onderging door de rondtrekkende chirurg John Taylor, helemaal blind werd en uiteindelijk vier maanden na de ingreep stierf.

## Van lensluxatie tot phaco-emulsificatie

Lensluxatie bleef de standaardbehandeling tot dr. Jacques Daviel, een arts uit Marseille, in de achttiende eeuw de eerste echte cataractextractie uitvoerde. In de negentiende en twintigste eeuw verfijnde de techniek verder dankzij nieuwe inzichten inzake asepsis, het gebruik van cocaïne als lokaal anestheticum en de introductie van de operatiemicroscop. De Londense oogarts dr. Harold Ridley



▲ Voorbeeld van perfecte flacs rhexis met monofocale lensimplantaat. Source Ronald Yeoh



▲ Voorbeeld van multifocale lens

plaatste in 1948 als eerste een intra-oculaire lens (IOL). Vóór het gebruik van deze lens bleef de patiënt afaak (betekent letterlijk 'zonder lens'), wat resulteerde in een hoge hypermetropie, enkel te verhelpen met zeer zware brillen of later harde contactlenzen. Pas in 1967, met de ontdekking van phaco-emulsificatie door dr. Charles Kelman, kwam de echte revolutie. Tot dan verwijderde de chirurg de vertroebelde lens in haar geheel doorheen een grote limbale incisie (> 6 mm). Deze incisie vereiste niet enkel hechting, maar zorgde vaak ook voor een uitgesproken geïnduceerd astigmatisme.

### Huidige techniek

Bij phaco-emulsificatie verbrijzelt de chirurg de lens eerst met behulp van ultrasone energie, geleverd door een probe. Hiervoor is een kleine incisie voldoende (vandaag meestal tussen 2 en 3 mm). Nadien zuigt deze de gefragmenteerde lens uit het oog. Hoewel deze techniek revolutionair is en tal van voordelen biedt (minder astigmatisme, minder kans op infecties, korte operatietijd) was het wachten tot begin jaren 90 en de introductie van de plooibare IOL voordat hij definitief doorbrak. Vandaag wordt phaco-emulsificatie in België bij 99 % van de cataractingrepen toegepast. De ontelbare voordelen van deze techniek zorgen ervoor dat de operatietijd slechts 10 à 15 minuten bedraagt.

### VERDERE MODERNISERING CATARACTCHIRURGIE

De laatste jaren zien we een verdere modernisering van de cataractchirurgie.

### Introductie laser-assisted capsulotomie en lensfragmentatie

Om de cataractlens op een veilige manier te kunnen verwijderen, maakt de chirurg de lens anterior open (capsulorhexis). Hiervoor gebruikt deze meestal een geplooid naald of een fijn capsulorhexispincet en maakt daarmee manueel een zo rond mogelijke opening van ongeveer 5 mm. Nadien wordt de lensnucleus door een vichtgolf gescheiden van zijn kapsel (hydrodissectie). Vervolgens breekt de chirurg de lens en zuigt ze op met een probe (phaco-fragmentatie). Het intact houden van dit kapsel is essentieel om de nieuwe kunstlens op haar fysiologische positie te kunnen plaatsen. Hoe ronder en egaler deze anterieure opening, hoe stabielere de chirurg de lens kan plaatsen, elementair bij het streven naar emmetropie.

Sinds enkele jaren kunnen deze procedures gebeuren door middel van een femtolaser (FLACS: Femtosecond Laser-Assisted Cataract Surgery). Met deze laser maakt de chirurg na aanbrengen van een interface een perfecte circulaire opening in het anterieur kapsel en verbrijzelt de lens. Nadien hoeft deze enkel nog het kapsel weg te nemen en de gefragmenteerde lens op te zuigen. Voordelen zijn de standaardisatie en de reproduceerbaarheid van de procedure. Dit vermijdt manuele fouten en imperfecties van de chirurg. Omdat verbrijzeling van de lens reeds met de laser gebeurt, vergt het ook veel minder energieverbruik om deze te verwijderen. Dat vermindert het risico op beschadiging van onder andere het corneaal endotheel (cornea-oedeem). Nadelen zijn het tijdsverlies (de manuele techniek gaat sneller) en de hoge kostprijs. De patiënt moet toch rekenen op een meerprijs van 500 tot 1000 euro per oog, niet terugbetaald door het RIZIV.

### Evolutie multifocale lenzen en wegwerken van de bril

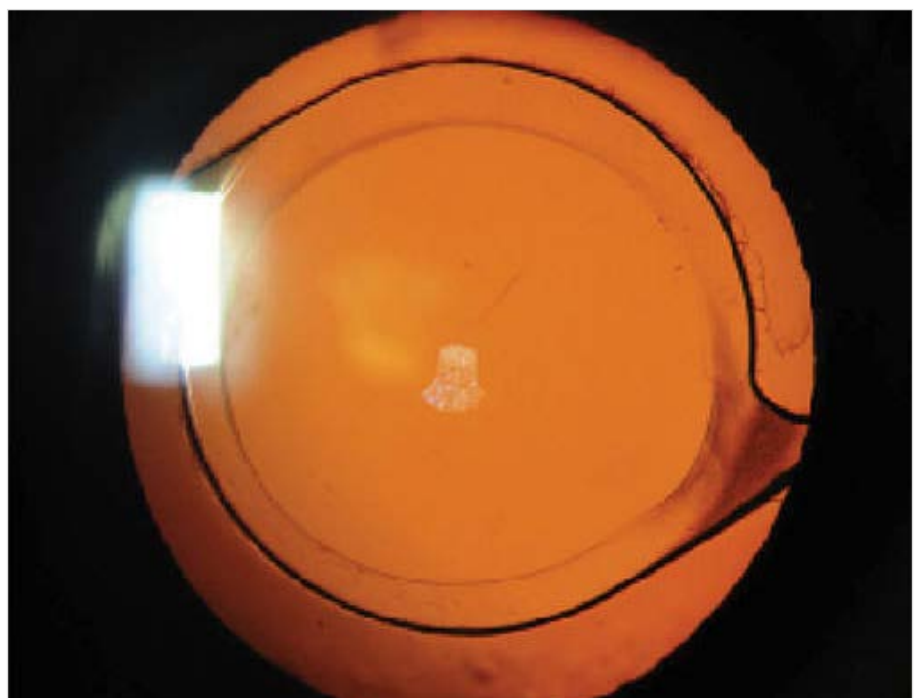
Vroeger volstond de verwijdering van de vertroebelde lens en waren de patiënten reeds tevreden met een betere visus. Niemand stelde zich vragen bij een bril nadien. Door de moderne biometrie is het nu evenwel meestal mogelijk om de restdioptrie te herleiden tot 0. Zo valt een bril voor ver te vermijden. De plaatsing van torische lenzen, om naast bijziendheid

of verziendheid ook het astigmatisme te corrigeren, is meer regel dan uitzondering geworden. Wil de patiënt ook de leesbril vermijden, dan is een multifocale lens een optie. Mits een gezond oog maken deze lenzen dagelijkse activiteiten zoals het lezen van de gsm of de kaart op restaurant terug mogelijk zonder (lees)bril. Bij een realistisch verwachtingspatroon van de patiënt geeft zo'n lens vaak een fantastisch resultaat en ze wint dan ook meer en meer aan populariteit. Vaak worden deze lenzen ook geplaatst bij patiënten zonder cataract. Hier spreekt men dan van een clear lens extractie. Een nadeel bij deze IOL's - naast de meerprijs - is soms het verschijnen van halo's rondom lichten 's nachts. Een goede voorlichting en patiëntselectie is dus cruciaal.

### Win-winsituatie

Door al deze (r)evoluties wordt de cataractingreep voor de patiënt alsmear eenvoudiger. Dankzij topische (druppel) anesthesie van het oogoppervlak is

**Veiligheid en comfort van een cataractingreep zijn sterk toegenomen**



▲ Voorbeeld van perfecte flacs rhexis met monofocale lensimplantaat. Source Ronald Yeoh MD

meestal geen anesthesist meer nodig. De patiënt kan gewoon het operatiekwartier binnenwandelen, hoeft zich niet te ontkleden en heeft geen infuus meer nodig. Medicatie (ook bloedverdunders) moeten in de regel niet gestopt worden en de patiënt moet niet nuchter zijn. Op campus Henri Serruys (en in vele andere ziekenhuizen) werd dan ook een speciaal OK ingericht voor cataractheelkunde, los van het meestal reeds overbelaste algemene operatiekwartier. De patiënt-intake gebeurt gewoon op de polikliniek. De patiënt zet zich voor en na de ingreep gewoon in de wachtzaal en kan zelfstandig het ziekenhuis verlaten. Een win-winsituatie. Sinds enkele jaren kan zelfs buiten het ziekenhuis (extramuraal) geopereerd worden, mits natuurlijk aan strenge voorwaarden voldaan

wordt, opgelegd door de overheid en de beroepsorganisatie.

### BESLUIT

Moderne technologieën en inzichten zorgden voor enkele revoluties in de cataractchirurgie. De veiligheid en het comfort van de ingreep zijn sterk toegenomen voor zowel arts als patiënt. Biometrie, laser- en lenstechnologie zijn zodanig geëvolueerd dat 'bril-onafhankelijkheid' na cataractchirurgie voor de meeste patiënten – met verder gezonde ogen – een realistische verwachting mag zijn.



Meer info beschikbaar in de azlink-app



### AUTEUR



**dr. Stefaan Reynders**  
dienst Oogziekten  
campus Henri Serruys

## MEDICAL MYSTERY

### Oplossing

## Zesjarige eet niets anders dan papier, wat is er aan de hand?

**Het besluit valt dat dit het beeld is van 'pica'. Pica is de zucht naar het eten van niet-eetbare dingen. In dit geval gaat het meer specifiek om xylofagie, het eten van papier, wat leidt tot failure to thrive bij een meisje van zes jaar met blanco voorgeschiedenis en zonder duidelijke psychische problemen**

Een bloedafname vormt de eerste diagnostische stap. Indien negatief, is een NMR van de hersenen en een consult kinderpsychiatrie voorzien. De bloedafname toont een forse anemie van Hb 7,1 g/dL met uitgesproken ferriprivie. Uitgesproken ijzergebrek kan pica uitlokken. Dat kan dus het klinische beeld verklaren, maar waarom heeft dit meisje zo een opvallende ferriprivie, die vermoedelijk al aanwezig was voordat ze normale voeding ging vermijden? Resultaten van eerdere bloedafnames als jong kind waren normaal. De behandelende arts start ijzertoediening peroraal op, maar gezien dit braken tweewegbrengt, wordt overgeschakeld op intraveneuze toediening.

De aanvullende bloedafname toont een positieve screening voor coeliakie, met sterk afwijkende waarden: het anti-tissuetransglutaminase IgA-gehalte is onmeetbaar hoog (>128 U/ml). Een gastroscopie bevestigt de diagnose

van coeliakie, met op biopsie een beeld van chronische duodenitis met ernstige villusatrofie, passend bij coeliakie, Marsh-klasse 3C.

De diagnose is in enkele weken rond, met minimale investigaties: coeliakie met secundair ferriprivie, waaruit zowel anemie als xylofagie volgt. Er wordt gestart met een strikt glutenvrij dieet.

Een maand na de start van het dieet komt het meisje terug op de raadpleging. Zij eet nauwelijks nog papier, ze is mooi bijgekomen en is tot een opvallend vrolijke en actieve meid uitgegroeid. Ook op school is iedereen in de wolven over de opvallende evolutie. Zij krijgt ijzer peroraal en verdraagt dit nu wel. Haar gewicht staat nu terug op 17,9 kg. In tegenstelling tot de meeste coeliakiepatiënten heeft dit meisje wel een goede immuniteit voor het hepatitis B-virus na vaccinatie. Echter, de anti-tissuetransglutaminase IgA-waarde is op de controleraadpleging opnieuw onmeetbaar hoog (>128 U/ml), het hemoglobine stijgt zeer langzaam en de ijzervoorraad blijft voorlopig nog zeer laag. Aan de hand van deze waarden is het niet mogelijk om na te gaan of het dieet goed opgevolgd wordt.

Absolute waarden zijn nodig om een daling van de IgA-waarde te kunnen aantonen, maar indien het serum verdund wordt, is de absolute concentratie niet meer betrouwbaar. Deze bepaling kan wel een idee geven van een eventuele

daling in de tijd, op voorwaarde dat sera van verschillende tijdstippen tegelijkertijd getest worden in verdunde omstandigheden. Na verdunning van beide beschikbare stalen is een daling van 1.405 U/ml naar 654 U/ml te zien, wat een zeer betekenisvolle daling is. Dat geeft absolute zekerheid dat het dieet correct wordt gevolgd, de darm gaandeweg zal herstellen en secundair het ijzertekort en de anemie ook langzaam zullen opgelost geraken.

Coeliakie, ook wel glutengevoelige enteropathie of glutenintolerantie genoemd, is een complexe aandoening te wijten aan een permanent onvermogen gluten uit de voeding te verdragen. Gluten beschadigt het dunnedarmslijmvlies, zodat er een afvlakking ontstaat van de dunne darm. Het klassieke beeld van deficiënties, diarree, constipatie, groeiachterstand en vermoeidheid is iedereen wel gekend. Het blijft evenwel belangrijk om laagdrempelig te screenen bij vage medische klachten, gezien coeliakie zich zeer subtiel kan uiten. De behandeling van coeliakie omvat een zeer strikt glutenvrij dieet, levenslang.

### MEER INFORMATIE:

**dr. Tania Claeys**  
dienst Kindergeneeskunde  
campus Sint-Jan en Henry Serruys